1904

Beiträge

zum

Durchbruch der bleibenden Zähne.

Inaugural-Dissertation

zur

Erlangung der Doktorwürde in der gesamten Medizin

verfasst und einer

Hohen medizinischen Fakultät der kgl. bayerischen Ludwig Maximilians-Universität in München

vorgelegt von

HERMANN KALLHARDT

prakt. Zahnarzt.

Mit vier Tafeln.

Separat-Abdruck aus der Oesterr.-ungar. Vierteljahrsschrift für Zahnheilkunde, 1904, Heft I und II.

WIEN 1904.

Verlag des Verfassers. — Mechitharisten-Buchdruckerei, Wien, VII.

Beiträge

zum

Durchbruch der bleibenden Zähne.

Inaugural-Dissertation

zur

Erlangung der Doktorwürde in der gesamten Medizin

verfasst und einer

Hohen medizinischen Fakultät der kgl. bayerischen Ludwig Maximilians-Universität in München

vorgelegt von

HERMANN KALLHARDT

prakt. Zahnarzt.



Mit vier Tafeln.

Separat-Abdruck aus der Oesterr.-ungar. Vierteljahrsschrift für Zahnheilkunde, 1904, Heft I und II.

WIEN 1904.

Verlag des Verfassers. — Mechitharisten-Buchdruckerei, Wien, VII.

Gedruckt mit Genehmigung der medizinischen Fakultät
der Universität München.

Referent: Herr Prof. Dr. Rückert.

Seinem hochverehrten Lehrer

Herrn Professor Dr. Walkhoff

in Dankbarkeit

gewidmet.

Lebenslauf.

Unterzeichneter wurde am 29. Oktober 1877 zu Esslingen (Württemberg) geboren. In Bruchsal (Baden) besuchte er die Volksschule und nach der Uebersiedlung nach München das Luitpoldgymnasium, welches er im Jahre 1896 absolvierte. Auf die Hochschule übergetreten, widmete er sich sowohl allgemein medizinischen, als auch speziell zahnärztlichen Studien. In seinem fünften Semester (1898/99) bestand er das Tentamen physicum zu Würzburg und in seinem siebenten Semester (1899/1900) das zahnärztliche Staatsexamen zu München. Vom März 1900 bis Mai 1902 war der Unterzeichnete als erster Assistent am königl. zahnärztlichen Institut zu München tätig, in welcher Zeit er sich jedoch auch allgemein medizinischen Studien widmete, die er nach Aufgabe der Assistentenstellung wieder in vollem Umfange aufnahm, und zwar Sommersemester 1902 und Wintersemester 1902/03. Zur Bestreitung seines Unterhaltes und der Studienkosten in dieser Zeit übernahm er während der Nachmittagsstunden eine Assistentenstellung bei seinem Bruder Herrn Zahnarzt Eug. Kallhardt.

Was die Dissertation des Unterzeichneten anlangt, so fallen die ersten Anfänge derselben noch in seine Tätigkeit als Assistent des zahnärztlichen Institutes. Die intensivere Beschäftigung und die Ausarbeitung derselben fällt jedoch in die Zeit nachher, in das Sommersemester 1902 und Wintersemester 1902/03, und zwar war der Unterzeichnete bis zum Oktober 1902 im zahnärztlichen Institut, darnach im anatomischen Institut zu München tätig, wo auch die Vollendung der wissenschaftlichen Arbeit im Mai 1903 stattfand.

Hermann Kallhardt
Zahnarzt.

Die Ursachen des Durchbruchs der Zähne und die Vorgänge bei demselben riefen von jeher sowohl in anatomischen wie in speziell zahnärztlichen Kreisen das lebhafteste Interesse hervor. Die Ansichten über die hiebei stattfindenden Prozesse sind jedoch so wenig übereinstimmend, die angegebenen Befunde darüber weichen so weit von einander ab, dass ich in Anbetracht der Wichtigkeit dieser im Organismus einzig dastehenden Erscheinung zu einer Neubearbeitung des Gegenstandes mich entschloss.

So verschiedenartig wie die Beobachtungen, so zahlreich waren auch die aufgestellten Durchbruchstheorien. Statt objektive Beweise durch eingehende Untersuchungen an geeigneten Präparaten zu liefern, erschöpfte man sich in neuerer Zeit viel zu viel in theoretischen Erwägungen, wodurch die Behandlung der Durchbruchsfrage, in der die älteren Autoren einen ganz richtigen Weg eingeschlagen hatten, in vollkommen aussichtslose Bahnen gelenkt und zum nicht geringen Teil die jetzt bestehende Verworrenheit in der Auffassung des Durchbruchsvorganges hervorgerufen wurde.

Eine weitere Ursache der herrschenden Divergenzen über diesen Gegenstand suche ich wohl mit Recht in der Mangelhaftigkeit der Untersuchungsmethoden und in der einseitigen Beobachtung bestimmter Gewebe und Organe, die mit dem Zahndurchbruch in Zusammenhang stehen. Ausserdem scheinen sich viele der mitgeteilten Untersuchungsbefunde mehr auf

Vermutungen als auf tatsächliche Beobachtungen zu stützen; wenigstens fehlen in einem grossen Teil der Arbeiten Beschreibungen von Präparaten, die den angegebenen Befund bestätigen sollen; oft kann man überhaupt schwer herausfinden, was für Material der Verfasser zu seinen Beobachtungen benützte.

In vielen Fällen kamen als Untersuchungsobjekte nur extrahierte Milchzähne und das an ihnen noch haftende Resorptionsgewebe in Betracht; macerierte Kiefer wurden eventuell zu Hilfe genommen, um wenigstens ein etwas vollständigeres Bild der tatsächlichen Verhältnisse zu erhalten. Aus solch' völlig ungenügendem Material zog man dann Schlüsse auf die fehlenden, der Beobachtung eben nicht zugänglichen Gewebe, ja sogar auf den ganzen Durchbruchsvorgang. Wenige Autoren nur stellten an embryonalen oder einige Tage alten menschlichen und tierischen Kiefern ihre Beobachtungen an; Lieberkühn untersuchte makroskopisch einen der Länge nach durchsägten Unterkiefer eines Fleischfressers im Zahnwechsel, während nur ein einziger, v. Metnitz, eine jedoch etwas mangelhafte Abbildung eines anscheinend entkalkten Präparates liefert, an dem er die Gefässe des Zahnsäckchens injiziert hatte und welches Milchzahn und Ersatzzahn zur Zeit des Zahnwechsels im Zusammenhang darstellt. Die Schwierigkeit, sich Situspräparate von im Zahnwechsel befindlichen Kiefern herzustellen, wird wohl der Hauptgrund zur Benützung von anderem, unzureichendem Material gewesen sein [1]

Die in der Anmerkung erwähnten Präparate von Römer hätten noch die besten Resultate liefern können. Aber leider spielt hier der grosse Nachteil der Entkalkung der in Frage kommenden Hartgewebe mit. Der Schmelz der Zähne, so weit er fertig gebildet ist, geht vollständig verloren, Knochen und Zahnbein büssen an Deutlichkeit in ihrer Struktur ein und, ich

---

[1] Römer hat sich Präparate von entkalkten Katzenkiefern mit Milch- und bleibendem Zahne im Durchbruchsstadium hergestellt. Er hat jedoch keine daran angestellten Beobachtungen veröffentlicht. Seiner Freundlichkeit verdanke ich mehrere Schnitte.

glaube es als sicher annehmen zu dürfen, es erleiden auch das im Resorptionsstadium befindliche Knochen- resp. Zahnbeingewebe und die in den Howship'schen Lakunen liegenden sogenannten Riesenzellen solche Veränderungen, dass die auf Grund derartiger Beobachtungen aufgestellten Behauptungen als nicht ganz einwandfrei zu bezeichnen sind.

Es wurden demnach noch von keinem Autor Untersuchungen an Kiefern mit bleibendem und temporärem Zahne in seinem unveränderten und unzerstörten Zusammenhang, wie wir ihn im lebenden Organismus zur Zeit des Zahnwechsels vorfinden, angestellt. Deshalb ist es wohl auch nicht zu verwundern, wenn fast jeder Forscher seine eigene Theorie des Zahndurchbruchs aufstellte und in seinen Ansichten über Resorptionsgewebe und Resorptionsvorgang von den Anschauungen anderer so weit abwich. Die meisten Unklarheiten herrschen über den Durchbruch der bleibenden Zähne; demzufolge erblickte ich meine erste Aufgabe in der Klärung der Vorgänge beim Zahnwechsel.

Vor allen Dingen suchte ich nach einer Methode, die von den den anderen Methoden anhaftenden Mängeln frei ist, d. h. mir den Kiefer samt Inhalt in unveränderten, topographischen Verhältnissen zu beobachten gestattete. Denn darin bestand die Hauptschwierigkeit. Wollte ich ferner zu einwandfreien und zur möglichen Lösung der aufgeworfenen Fragen führenden Untersuchungsobjekten gelangen, so musste ich Längs- und Querschnitte des in seinen Hart- und Weichteilen unverletzten Kiefers in verschiedenen Stadien des Zahnwechsels unter das Mikroskop bringen. Ganz vorzüglich geeignet erschien mir hiezu die sogenannte Kochsche Versteinerungsmethode, die zuerst von Weil auf Zähne mit Pulpa angewandt wurde, und wie sie in verbesserter Form von Röse und später von Römer in seiner zahnhistologischen Studie angegeben wird. Dadurch waren auch die Nachteile und Unklarheiten, die durch die Entkalkung der Präparate notwendigerweise entstehen, vermieden. Ausserdem wird wohl zur Herstellung von mikroskopischen Präparaten mit einer Verteilung von Hart- und Weichteilen, wie sie uns beim Kiefer zur Zeit des

Zahnwechsels entgegentritt, nur eine Schleifmethode Erfolg versprechen. Allerdings will ich nicht verhehlen, dass die geschliffenen Präparate zur Untersuchung mit der Oelimmersion und zur Kenntnis der feinsten Zellverhältnisse weniger brauchbar sind als Schnitte. So dünn sind Schliffe schlechterdings nicht herzustellen. Es gelang mir jedoch bei vielen Präparaten eine solche Feinheit zu erzielen, dass ich verschiedene mich interessierende Teile des Objektes, wie die Zellenlagen des Schmelzkeimes, die Riesenzellen in den Resorptionslakunen mittels Immersion studieren konnte. Im grossen und ganzen kommt es aber ja bei dieser Arbeit auf solche Verhältnisse feinster Natur gar nicht an. Meine Aufgabe bestand in der Hauptsache darin, die topographisch-histologischen Verhältnisse zwischen Milch- und seinem Ersatzzahne in den einzelnen Stadien des Durchbruchs darzustellen an der Hand von einwandfreien Präparaten, wie es bis jetzt noch von keinem der zahlreichen Bearbeiter dieses Themas unternommen worden ist. Und hiezu reichten die Vergrösserungen, wie ich sie an meinen Schliffen unbeschadet der Klarheit des Bildes anwenden konnte, vollständig aus.

Nachdem ich hiemit über die Beweggründe, die mich zu dieser Arbeit veranlassten, Rechenschaft gegeben und auch den Weg angedeutet habe, den ich, um zu befriedigenden Resultaten zu gelangen, einzuschlagen gedenke, möchte ich in kurzen Zügen die beabsichtigte Einteilung meiner Arbeit bekannt geben.

Der eingehenden Beschreibung der angewandten Methode soll die Darstellung der bei meinen Untersuchungen gemachten Beobachtungen folgen, und zwar soll dieses Kapitel die Schilderung der topographisch-histologischen Verhältnisse des Kiefers zur Zeit der zweiten Dentition in drei verschiedenen Stadien umfassen, wobei ich mein Hauptaugenmerk auf die Resorptionsvorgänge und auf das Verhalten der mit dem Zahndurchbruch in Beziehung stehenden Gewebe richten werde. Diesem Abschnitt soll in wenigen Worten ein Ueberblick über den Stand der Frage und die herrschenden Ansichten vorangehen; am Schlusse desselben gedenke ich die einschlägige

Literatur, verflochten mit einer kritischen Betrachtung, zu bringen. Im zweiten Teile meiner Arbeit komme ich dann auf die sich aus meinen Beobachtungen ergebenden Schlüsse und somit auf die Durchbruchstheorie zu sprechen, die mit einer Anführung der bis jetzt aufgestellten Theorien, deren Haltbarkeit oder Nichthaltbarkeit beginnen soll. Im dritten Teile endlich sollen einzelne Beobachtungen über die feineren Verhältnisse des Resorptionsvorganges gewissermassen als Anhang angeschlossen werden, da hierüber erst eingehendere, speziellere Untersuchungen angestellt werden müssten, um zu erfolgreichen Resultaten zu gelangen.

*

Da ich in der ganzen Literatur über die Versteinerungsmethode ausser den Angaben, die auf Zähne mit Erhaltung der Pulpa Bezug hatten, keine ausführlichere Beschreibung des Verfahrens bei derselben, noch über die Behandlung ganzer Kiefer hinsichtlich Durchfärbung, deren Versteinerung und Präparation bis zur Einbettung in Canadabalsam vorfand, so musste ich hier ziemlich autodidaktisch vorgehen. Ich will im Folgenden die Methode der Herstellung von Kieferschliffen mit Erhaltung von Weichteilen und Zahngebilden, nach der ich verfuhr, in möglichster Vollständigkeit angeben.

Zu meinen Untersuchungen benützte ich in der Hauptsache Hundekiefer verschiedenen Alters, denn menschliche Kiefer im Stadium des Zahnwechsels zu bekommen, ist äusserst schwer; doch hatte ich das Glück, ein Stück eines kindlichen Unterkiefers von 9 Jahren, und zwar ein ganz frisches Präparat, zu erhalten. Ausserdem fertigte ich mir Schliffe von resorbierten menschlichen Milchzähnen an, in denen die Pulpa noch lebend angetroffen wurde. Durch Römers Freundlichkeit standen mir auch eine grosse Anzahl Durchschnitte durch entkalkte Katzenkiefer im Zahnwechsel zur Verfügung.

Bei der Versteinerungsmethode verfuhr ich nun folgendermassen: Die Kiefer des frisch getöteten Tieres wurden sofort nach der Präparation längere Zeit, Wochen bis Monate, in 2- bis 4perzentiger Formalinlösung gehärtet und dann in

96perzentigem Alkohol bis zur Verarbeitung aufbewahrt; wenn ich sofort untersuchen wollte, wurden die Kiefer 12 bis 24 Stunden je nach Grösse und Alter, in 4perzentige Formalinlösung gelegt, sodann in fliessendem Wasser 10 bis 12 Stunden gut ausgewaschen und schliesslich in aufsteigendem Alkohol nachgehärtet. Nachdem das Gewebe auf diese Weise eine gewisse Festigkeit erlangt hat, nimmt man die Zersägung des Kiefers in etwa 3 bis 4 Mm. dicke Brettchen vor, was unter stetem Wasserzufluss zu geschehen hat. Um die Sägeschnitte richtig zu legen, ist es zu empfehlen, vorher eine Röntgenaufnahme des Kiefers zu machen, wodurch man die Lage des Keimes sehr deutlich erkennen kann. Dies ist für das Gelingen des Sägeschnittes von grosser Wichtigkeit; denn das Schwierigste beim Zersägen ist die Erhaltung des Keimes in unverletztem Zusammenhang mit der Umgebung. Da derselbe mit seinem Säckchen ganz lose, nur durch feinfaseriges Gewebe mit seiner knöchernen Umhüllung verbunden, in der Alveole liegt, so kann er, und es passiert das nicht selten, durch die Säge und falsche Schnittlegung aus dem Kiefer herausgerissen werden. Als Sägen benützt man am zweckmässigsten feinste Stahlsägen, mit denen man, namentlich beim Durchschneiden des Schmelzes, nicht sparen darf.

Bei grösseren Kiefern legte ich die zersägten Stücke, um sicher eine vollkommene Durchhärtung zu erzielen, nochmals auf 24 Stunden in absoluten Alkohol, worauf ich dann die Durchfärbung vornahm. Von allen Färbungsmethoden, die ich anwandte, eigneten sich am besten das alkoholische Boraxkarmin und das Lithionkarmin, letzteres zog ich zuletzt vor, da ich bei demselben mit Lithionkarbonat entfärben konnte, während ich bei Boraxkarmin zur Entfernung des überschüssigen Farbstoffes 1perzentigen salzsauren Alkohol anwenden musste, wodurch eine wenn auch schwache Säurewirkung nicht zu vermeiden war. Heidenhains Hämatoxylin, Ehrlichs saures Hämatoxylin, Bismarckbraun und Kernschwarz färbten zu stark; der Schliff war so dünn nicht herzustellen, um ihn mit dieser Färbung zur mikroskopischen Untersuchung brauchbar zu machen. Ausserdem waren die Durchfärbungen mit Hämato-

xylin völlig ungenügend, es wurden nur die äusseren Partien des Kieferstückes gefärbt.

In den oben angeführten Farbstofflösungen bleiben die Kieferstücke 5 bis 6 Tage liegen; auf den Boden des Gefässes bringt man zweckdienlich etwas Watte und schüttelt täglich, um eine einseitige Färbung zu verhindern. Eine Ueberfärbung ist nicht zu befürchten, da man den überschüssigen Farbstoff mit Leichtigkeit wieder entfernen kann. Nach Vollendung der Durch- und Entfärbung — letztere kann unter Umständen auch 2 bis 3 Tage in Anspruch nehmen, da sie so lange fortgesetzt werden muss, bis keine Farbwolken in der entfärbenden Flüssigkeit mehr aufsteigen — bringt man die Präparate in 70-, 96perzentigen und absoluten Alkohol, den man einmal erneuert, je 6 Stunden; hierauf kommen sie wieder auf 6 Stunden in reines Chloroform; dieses wird ebenfalls erneuert und nach abermals 6 Stunden entnimmt man die Kieferstücke und bringt sie sofort in die 1. Canadabalsamlösung.

Römer gibt an, man solle den in Xylol oder Terpentin gelösten, käuflichen Canadabalsam im Wasserbade so lange kochen, bis er glashart geworden ist, und davon sich die erforderlichen Lösungen herstellen. Diese Arbeit ist sehr zeitraubend; es ist der in Stücken käufliche Canadabalsam ebenso gut verwendbar. Man fertigt sich also, wie Römer angibt, drei Lösungen des Balsams in Chloroform an, und zwar Lösung 1 sehr dünn, Lösung 2 dickflüssig, etwa wie der Einbettungsbalsam, und Lösung 3 von zäher Honigkonsistenz; in jeder der drei Lösungen bleiben die Stücke 6 bis 12 Stunden. Lösung 3 liess ich mit den Präparaten stets im Brutofen, der auf zirka 50 Grad reguliert war, stehen, um ein rasches Durchdringen des Balsams zu erleichtern, ohne ihn dünnflüssiger machen zu müssen. Aus dieser 3. Lösung werden nun die Präparate mit der Pinzette entnommen und mit dem anhaftenden Canadabalsam auf eine zur Verhinderung des Anklebens vorher mit weissem Wachs überzogene Glasplatte gelegt, in den auf 50 bis 55 Grad regulierten Brutofen gebracht und hierin 4 bis 5 Tage liegen gelassen. Nach dieser Zeit entfernt man den

Ueberschuss an Canadabalsam, dreht die Präparate um und lässt sie abermals 4 bis 5 Tage im Brutofen trocknen. Darnach sind meistens die Stücke so hart geworden, dass man mit dem Schleifen der Oberflächen beginnen kann. Am besten eignet sich hiezu eine nicht allzu rauhe, breite Stahlfeile; alle anderen empfohlenen Schleifmittel, wie Carborundstein, Schmirgel, Bimsstein usw., sind nicht zu gebrauchen; denn diese alle schleifen mit eigenem Substanzverlust und es setzen sich in den durch die beim Schleifen erzeugte Wärme weich gewordenen Canadabalsam feinste Partikelchen des angewandten Materials hinein und der Schliff wird unbrauchbar.

Man schleift also auf der oben angegebenen Feile unter stetigem kaltem Wasserzufluss mit den Fingern das Präparat auf beiden Seiten ab und sieht zu, welche Seite zur Untersuchung am günstigsten ist. Diese schleift man dann noch mit einer feineren Stahlfeile glatt und schliesslich auf einem Arkansasstein vollständig fertig, so dass keine Schleifrisse mehr auf der glänzenden Fläche des Präparates sichtbar sind. Hierauf trocknet man das Präparat, jedoch ohne Anwendung von Alkohol, Xylol oder Toluol, allein in der Wärme oder durch einen warmen (nicht heissen) Luftstrom und klebt es mit der fertigen Seite mittels Canadabalsam, Lösung 3, auf einen Objektträger auf. Um Zeit zu gewinnen, habe ich mir zu diesem letzten Zweck eine sehr dicke Lösung von Canadabalsam hergestellt, die erst bei 50 Grad Wärme so flüssig wurde, dass sie als Aufklebemittel benützt werden konnte. Hiedurch konnte ich die Zeit, die natürlich dieser Balsam auch wieder zum Hartwerden, d. h. um zum Schleifen geeignet zu sein, benötigte, auf ein geringes Mass beschränken und nach weiteren 4 bis 5 Tagen mit der Fertigstellung des Schliffes beginnen. Dies geschieht in derselben Weise wie früher, nur etwas bequemer, indem man den Objektträger zum Halten benützen kann, erst auf einer gröberen, dann feineren Stahlfeile unter stetigem kaltem Wasserstrahl, und zwar so lange, bis der Schliff so dünn geworden ist, dass man ihn unter das Mikroskop bei schwächster Vergrösserung bringen kann. Dann wird nur mehr auf dem Arkansasstein geschliffen, wobei mit

dem Mikroskop stets Kontrolle geübt werden muss, um ein Durchschleifen des Präparates zu verhindern, besonders an den Stellen, die zur Untersuchung die wichtigsten sind. Man wird nicht immer einen völlig gleichmässig dünnen Schliff erhalten und deshalb begnüge man sich, sobald das im Präparat Wertvollste die gewünschte Feinheit erlangt hat. Anderseits muss man aber auch manchmal weniger wichtige Stellen zu Gunsten der einen opfern.

Hat man das Präparat auf diese Weise völlig zu Ende geschliffen, so trocknet man es wieder in der Wärme und bettet es sofort, kurz zuvor mit einem Tropfen Toluol befeuchtet, in gewöhnlichen Canadabalsam ein.

Diese sogenannte Versteinerungsmethode glaubte ich in solcher Ausführlichkeit bringen zu müssen, einerseits um zu beweisen, dass es mir hiedurch möglich war, ein völlig naturgetreues Bild unter das Mikroskop zu bekommen, anderseits, weil ich nirgends in der Literatur Angaben über Herstellung solcher Präparate zu finden vermochte

*

Wenden wir uns nun dem ersten Abschnitte der Arbeit zu, den ich, wie schon erwähnt, mit einem kurzen Ueberblick über den Stand der Beobachtungen einleiten werde. Die näheren Literaturangaben werde ich am Schlusse des Kapitels bringen.

Das Hauptinteresse der Forscher erstreckte sich auf die beim Zahnwechsel am meisten in den Vordergrund tretende Erscheinung, nämlich die Resorptionen am Knochen, beziehungsweise am Milchzahne. Ueber die Art und den Ursprung des Resorptionsgewebes wurden die verschiedensten Behauptungen aufgestellt. Es sollte das Zahnsäckchen des Keimes sich in ein absorbierendes Organ umwandeln und den ganzen Resorptionsprozess besorgen (Retzius, Robin); andere bestätigen diesen Befund, wollen aber eine absorbierende Tätigkeit des Milchzahnperiodontiums,[1] wie Redier, Lieberkühn, Zucker-

[1] Ich halte den in der Literatur allerdings sehr gebräuchlichen Ausdruck „Peridentium“, „Peridentitis“ für sprachlich unrichtig, da er aus griechischen und lateinischen Wortgebilden zusammengesetzt ist.

kandl, v. Metnitz angeben, mit eingeschlossen wissen. Eine zweite Reihe von Beobachtern, darunter Treuenfels, der in allerjüngster Zeit eine Arbeit darüber veröffentlicht hat, bestreitet überhaupt irgendwelche Resorptionstätigkeit von Seite des Zahnsäckchens und bezeichnet entweder allein die Wurzelhaut des Milchzahnes (Kehrer, Treuenfels) oder das Knochenmark (Baume) als das in Frage kommende wuchernde Gewebe; Wedl wiederum hält das Bindegewebe der Wurzelhaut, verbunden mit dem des Knochenmarks, dafür, während Delabarre und Waldeyer es in der Wurzelhaut und Pulpa des Milchzahnes suchen.

Der Sitz des Resorptionsgewebes war also bereits in jedes der zwischen Keim und Milchzahn überhaupt in Frage kommenden Gewebe verlegt worden: Zahnsäckchen, Knochenmark, Wurzelhaut des Milchzahnes und Pulpa des letzteren. Diese Verworrenheit und Verschiedenheit der einzelnen Angaben lässt sich wohl nur, wie schon eingangs erwähnt, aus dem ungenügenden Untersuchungsmaterial und den mangelhaften Untersuchungsmethoden erklären.

Um all diesen Streitfragen in einwandfreier Weise nahezutreten, stellte ich mir Kieferschliffe aus drei verschiedenen Stadien der Zahnentwicklung her. Das erste Stadium umfasst die Zeit, in der die Krone des Keimes des bleibenden Zahnes noch in ihrer Bildung begriffen ist; das zweite Stadium trifft die Grenze, auf der die Krone des bleibenden Zahnkeimes fertig gebildet wird und die ersten Anfänge des Wurzelwachstums zu erkennen sind. Das dritte Stadium endlich umschliesst die Zeit des eigentlichen Zahndurchbruchs, wobei die Krone des Keimes schon vollständig entwickelt und das Wurzelwachstum in vollem Gange ist.

In dieser Reihenfolge werde ich nun mit Hilfe der beigegebenen Abbildungen die Beobachtungen auf den einzelnen einschlägigen Präparaten beschreiben und eventuell bei wichtigen Befunden auf in der Literatur schon Bekanntes kurz hinweisen. Bei der Beschreibung werde ich ausserdem nur die zu meiner Arbeit in Beziehung stehenden Gewebe und Organe einer besonders eingehenden Besprechung unterziehen

und von einer ausführlichen Schilderung allgemein bekannter Verhältnisse, wie z. B. des Dentin- oder Schmelzkeimes absehen.

Erstes Stadium.

Was zunächst den Zahnkeim anlangt, so finden wir denselben noch völlig mit der Ausbildung seiner Krone beschäftigt. Der Dentinkeim besorgt durch seine kolbenförmigen Odontoblasten die Anlagerung des Dentins, die Schmelzpulpa durch ihre zylindrischen, regelmässig angeordneten Ameloblasten die Bildung des Schmelzes. Der ganze Keim ist noch vollständig von einer das zarte Gebilde schützenden knöchernen Alveole umgeben. Dieselbe ist gegen den Keim zu von dem dicht anliegenden, auch als Alveolenperiost eventuell zu bezeichnenden Zahnsäckchen kontinuierlich überzogen, dessen Fasern längs der knöchernen Wandung verlaufen (Abb. I*a* und IV*a*). Diesem schliesst sich ein feinfaseriges, weitmaschiges zellenarmes Gewebe an (Abb. 1 *b* und IV *b*). Dasselbe ist leider auf keinem der Schliffe infolge seiner äusserst zarten Struktur und seines gallertigen Inhaltes in unpräpariertem Zustande vollständig erhalten, weshalb der Raum zwischen den Zellenlagen des Schmelzkeimes und dem Zahnsäckchen oft als Hohlraum auf den Präparaten imponiert. Auf den Zeichnungen habe ich das Gewebe nach Möglichkeit ergänzen lassen.

Gegen die Schmelzzellenlagen zu gewinnt das Gewebe wieder an Dichtigkeit und Festigkeit. Während die Bindegewebszüge des weitmaschigen Gewebes unregelmässig verlaufen, nehmen sie hier wieder eine ausschliesslich längs des Keimes verlaufende Richtung an (Abb. IV *c*). Von dieser Faserschichte an mehren sich die zelligen Elemente gegen die Schmelzzellenlage zu bedeutend, es treten kubische Zellformen auf, die dicht über den dem bis dahin gebildeten Schmelze anliegenden Ameloblasten sich zu einer deutlich hervortretenden Zellenlage formieren (Abb. IV *d* und *e*). Zwischen dem bindegewebigen Faserstrang und der eben beschriebenen sogenannten intermediären Schicht trifft man stellenweise Blutgefässe an.

Da eine eingehendere Besprechung dieser Verhältnisse nicht in den Rahmen der vorliegenden Arbeit gehört, so begnüge ich mich hier mit diesem kurzen Hinweis auf dieselben. Betreffs näherer Angaben über die Histologie des Dentin- beziehungsweise Schmelzkeimes verweise ich auf das Lehrbuch Walkhoffs: Normale Histologie menschlicher Zähne, und auf die Ebnersche Abhandlung in Scheffs Handbuch der Zahnheilkunde.

Die oben beschriebenen Inhaltsverhältnisse des Zwischenraumes zwischen Alveole und dem Keimschmelze, finden sich auch zwischen dem Boden der Alveole und dem unteren Rande der Zahnbeinpapille, nur dass natürlich jene Schmelzzellenlagen in Wegfall kommen. Die faserigen Bindegewebszüge schliessen sich hier direkt dem Gewebe des Dentinkeimes an und bilden somit den Abschluss dieses äusserst zellreichen Organes. Auf günstig getroffenen Schliffen ist die starke Zellinfiltration an dem sogenannten Pulpawulste, d. h. dem ringförmigen unteren Ende der Zahnbeinpapille deutlich zu erkennen (Abb. I*c* und *c'*; II*a* und *a'*). An demselben sind in der Hauptsache noch embryonale Zellverhältnisse vorhanden und es treten hier die ersten Anfänge der Differenzierung zu Amelo- respektive Odontoblasten auf. Infolge dieses Zellreichtums zeichnet sich der Pulpawulst auch stets auf den Präparaten durch eine intensivere Färbung aus. Ich verweise deshalb besonders auf diese Beobachtung, weil sie in innigem Zusammenhang mit dem Durchbruch des Zahnes steht, worauf schon Walkhoff, Zuckerkandl, Eichler und Wallisch hingewiesen haben. Letzterer hat diesen Pulpawulst eingehend untersucht und die Ursache der dunkleren Färbung in einer Anhäufung dicht gedrängt stehender Zellen von den verschiedensten Formen gefunden, welche alle indirekte Kernteilung zeigen, während der hellere Teil fertig ausgebildetes Pulpagewebe darstellt, in welchem zahlreiche, nach allen Richtungen verlaufende Bindegewebsfibrillen mit eingelagerten Zellen, Blutgefässen und Nerven sich finden.

Wenden wir uns weiterhin der Keimalveole und dem derselben anliegenden Zahnsäckchen zu. Diese beiden Gewebe

bieten uns bereits in so früher Zeit Erscheinungen, die mit dem Durchbruchsvorgang in Beziehung zu bringen sind. Das Zahnsäckchen, welches kontinuierlich als gleichmässig dichter Faserstrang die Alveolenwand bekleidet, weist an seiner äusseren Peripherie ein in seinem oberen und unteren Teile wesentlich verschiedenes Verhalten auf. Der Boden der Keimalveole beiderseits hinauf bis zur Stelle der ersten Schmelzanlage ist dicht besetzt mit aus dem Zahnsäckchen hervorgegangenen Osteoblasten (Abb. I *d*; Abb. III). Eine relativ breite Schicht neugebildeten Knochens ist daran anschliessend deutlich zu erkennen. Soweit aber das Zahnsäckchen den Schmelzkeim umgreift, hat sich seine Aussenseite in resorbierendes Gewebe umgewandelt. Der Knochen weist deutliche Resorptionslakunen auf, die gegen die Spitze der Keimkrone an Häufigkeit und Ausdehnung zunehmen (Abb. I *e*). Auch Riesenzellen sind vorhanden, jedoch nicht in jeder Lakune, viele der letzteren sind nur mit Rundzellen ausgefüllt. Nicht immer jedoch ist die Trennung zwischen Auflösung von Knochensubstanz oberhalb des Keimes und Neubildung unterhalb desselben eine absolut scharfe. Man kann in dem einen oder anderen Abschnitte eine, wenn auch kleine Stelle zuweilen erkennen, wo Resorptionstätigkeit dicht neben Neubildung, respektive Neubildung oder von Resorptionsprozessen freie Stellen zwischen ausgedehnten Resorptionsstrecken sich vorfinden (Abb. I *f*). Eine befriedigende Erklärung dieser Beobachtungen vermag ich vorderhand nicht zu geben. Das eine nur möchte ich hier gleich feststellen, dass zweifellos die ersten Resorptionsvorgänge an der Alveole des Keimes vom Zahnsäckchen aus entstehen, und zwar schon in sehr frühen Stadien (Abb. V). Retzius, Lieberkühn, Robin, Redier, Metnitz und Zuckerkandl haben das auch angenommen; jedoch der neueste Beobachter Treuenfels und mit ihm ältere, wie Kehrer, Delabarre, Wedl und Baume bestreiten überhaupt eine derartige Tätigkeit des Zahnsäckchens.

Gehen wir nun weiter auf das Verhalten des Milchzahnes gegenüber seinem Ersatzzahne über. Durch eine kontinuierliche Knochenschichte allseits vom Keime noch getrennt

bieten weder die Hartgewebe des Milchzahnes, noch dessen Pulpa irgendwelche Veränderungen, die Abweichungen von der Norm darstellen würden. Die Wurzelhaut des Milchzahnes auf der dem Keime zugewendeten Seite füllt den Zwischenraum zwischen den beiden Hartgeweben, Zahnbein und Keimalveole, aus, ohne an dem einen oder anderen ein verändertes Verhalten zu zeigen. Dagegen weist das labiale beziehungsweise linguale Periodontium der Milchzahnwurzel — d. h. bei einwurzeligen Zähnen die dem Keime nicht zugewendete Wurzelhaut, bei mehrwurzeligen Zähnen, wo der Keim zwischen den Wurzeln sich befindet, das labiale und linguale Periodontium — ausgedehnte Resorptionstätigkeit an der Innenseite der Milchzahnalveole auf. In kräftigen Zapfen vorwuchernd, bringt dasselbe den Knochen, von der Wurzelspitze beginnend bis hinauf zum Zahnhalse, und zwar in dieser Richtung an Stärke zunehmend, in ausgiebiger Weise zum Schwund. Die Lakunen dieser Alveolenwand sind aber bewerkenswerterweise dicht mit Rundzellen ausgefüllt; eine Bildung von Riesenzellen, wie sie sonst bei solch ausgedehnten Resorptionsprozessen zu erwarten wäre, vermochte ich an den vielen Präparaten mit diesem Befunde nicht zu entdecken. Nur ganz vereinzelt konnte ich an wenigen Schliffen das Auftreten von zwei oder drei derselben konstatieren (Abb. II *d*; Abb. XI). Auf Abb. I ist dieser Resorptionsbefund wegen ungünstiger Schnittlegung leider nicht zu erkennen. Doch besitze ich mehrere Präparate dieses frühen Stadiums, wo ihr Vorkommen zweifellos bewiesen ist. Das äussere Kieferperiost legt sich dieser Alveolenpartie entweder glatt an oder ist sogar mit Knochenneubildung beschäftigt.

Auch auf diese Resorptionsvorgänge möchte ich besonders aufmerksam machen, da sie noch von niemandem beschrieben wurden. Die erste Resorptionstätigkeit der Wurzelhaut des Milchzahnes betrifft also die Alveole des letzteren, nicht das Zahnbein, beschränkt sich aber allein auf die Innenseite dieser Alveole, ist völlig ohne Zusammenhang mit den Resorptionsvorgängen im Keime und fällt in eine Zeit, in der noch eine knöcherne Scheidewand den Keim vom temporären

Zahne trennt. Selbst das innere,[1] beziehungsweise bei einem einwurzeligen Zahne das dem Keime zu gelegene Periodontium zeigt jetzt noch keine Andeutung zu einer Umwandlung in resorbierendes Gewebe.

Noch eine Beobachtung möchte ich hier anführen, die für das Verhalten der Milchzahnpulpa in gewissen Ausnahmefällen des ersten Stadiums von Wichtigkeit ist. Durch eine abnorme Lagerung des Keimes zu nahe der Wurzel des temporären Zahnes, wie es besonders bei Mahlzähnen mit wenig gespreizten Wurzeln, zwischen denen der Keim sich entwickeln soll, vorkommt, können die seitlichen Raumgrenzen, die dem mit der Ausbildung seiner Krone noch beschäftigten bleibenden Zahne durch seine Alveole und die Milchzahnwurzeln gesetzt werden, nicht genügen. Dazu kommt noch, dass bei Mahlzähnen in den ersten Stadien des Kronenwachstums der Breitendurchmesser oft sehr den Höhendurchmesser überwiegt. Bei derartigen Verhältnissen ist oberhalb der Krone, also in der Durchbruchsrichtung, die deckende Knochenschichte noch unversehrt erhalten, d. h. ohne eine Unterbrechung ihrer Kontinuität zu zeigen. An der Seite aber ist es eine Strecke weit nicht nur schon zur Zerstörung der Keimalveole gekommen, sondern auch Zement und Zahnbein der Milchzahnwurzel sind nahe der Wurzelspitze, entsprechend der anliegenden Partie des Keimes, durch Einschmelzung geschwunden. Das Zahnsäckchen und das Pulpagewebe des Milchzahnes liegen sich infolge dessen fast direkt an, nur getrennt durch einen derben Faserstrang, der die im Milchzahne gelegte Bresche überbrückt. Das Schmelzorgan ist hiebei in seinen Gewebsverhältnissen unverändert geblieben. Vor allem aber ist es interessant, dass die Milchzahnpulpa sich gegenüber diesem Vordringen des resorbierenden Gewebes völlig indifferent verhält. Sie ist weder in ihrer Vitalität, noch in ihrer Funktions-

[1] Der besseren Uebersicht halber nehme ich die Ausdrücke: „innere“ und „äussere“ Wurzelhaut, Periodontium internum et externum auf und verstehe unter Per. int. die bei mehrwurzeligen Zähnen dem Septum zu gelegene und unter Per. ext. die der labialen, beziehungsweise lingualen Alveolenwand anliegende Wurzelhaut.

fähigkeit in erkennbarer Weise gestört. Die Weilsche Schicht — deren Vorhandensein in Milchzähnen in rein histologischer Beziehung von Wichtigkeit ist — ist längs der inneren Zahnbeingrenze bis an die durchbrochene Stelle unverändert erhalten, selbst Dentinneubildung ist dicht daneben deutlich zu beobachten. Der oben erwähnte derbe Faserstrang scheint mir der Rest des ursprünglichen Periodontiums dieser Stelle zu sein, vielleicht vermischt mit Faserzügen des Zahnsäckchens, der jetzt lediglich einen Schutz der Pulpa gegen das andringende Resorptionsgewebe darstellt.

Fassen wir zum Schlusse die gefundenen, wichtigeren Beobachtungen kurz zusammen:

1. Während der Ausbildung der Krone des bleibenden Zahnes tritt bereits in der Wachstumsrichtung derselben Resorptionstätigkeit von seiten des Zahnsäckchens an der inneren Peripherie der Keimalveole auf; am Boden der letzteren findet ebenfalls durch das Zahnsäckchen vorwiegend eine Neubildung von Knochensubstanz statt.

2. Zu diesen Resorptionsprozessen gesellen sich, jedoch ohne sichtbaren Zusammenhang mit den ersteren, solche von seiten des Milchzahnperiodontiums bei einwurzeligen Zähnen an der Innenfläche der dem Keime gegenüberliegenden Alveolenwand, bei mehrwurzeligen Zähnen an der Innenseite der äusseren Alveole.

3. Die Milchzahnpulpa verhält sich in dieser Zeit auch bei nächster Nähe von resorbierendem Gewebe noch völlig indifferent.

Zweites Stadium.

Dieses Stadium trifft die Grenze, auf der die Zahnkrone des Keimes fertig gebildet wird und die ersten Anfänge des Wurzelwachstums zu erkennen sind.

Betreffs des allgemeinen Verhaltens von Schmelzpulpa, Dentinkeim und Pulpawulst sind die gleichen Verhältnisse zu konstatieren, wie im ersten Stadium. Ebenso sehen wir auch von seiten des Zahnsäckchens oberhalb des Keimes jetzt aber ausschliesslich Resorptionserscheinungen auftreten und am

Boden der Alveole Knochenneubildung, die besonders gegenüber den Pulpawülsten zu beiden Seiten der Zahnpapille hervortritt. Dazwischen finden sich auch wieder, wie früher erwähnt, Strecken lakunärer Auflösung (Abb. II *b*). An einzelnen Präparaten vom Oberkiefer des Hundes konnte ich einen breiten, bogenförmig verlaufenden Bindegewebsstrang beobachten, der unterhalb des Bodens der Keimalveole vom Periost der einen Seite zu dem der anderen hinzog (Abb I *g* und II *f*). Seine obere und untere Grenze ist dicht besetzt mit Osteoblasten, die nach oben zu den Boden der Alveole zu verstärken und den Verlust an Knochensubstanz durch die Resorptionsprozesse wieder auszugleichen scheinen.

In den mikroskopischen Präparaten vom Hunde ist eine Anlagerung des neuen Knochengewebes in verdichteter, mehr der Compacta sich nähernder Form mit Sicherheit nicht zu erkennen. Die Röntgenaufnahmen jedoch lassen über das Vorhandensein einer solchen Verdichtung keinen Zweifel aufkommen. Walkhoff hat als erster auf Grund seiner Röntgenaufnahmen von menschlichen Kiefern auf diese ungemein wichtige Beobachtung und den wertvollen Befund zum Verständnis des Zahndurchbruchs hingewiesen. Auch die Röntgenaufnahme des zu meiner Arbeit verwendeten menschlichen Kindeskiefers liefert die Bestätigung desselben (Abb. IX *a*). Die Schliffe dieses Kiefers geben auch mikroskopisch den Beweis einer vorhandenen Verdichtung (Abb. VI *a*). Von der äusseren Compacta des Kieferkörpers zieht eine kräftige Leiste fast kompakten Knochens unterhalb der Zahnpapille zu der inneren Kiefercompacta. Der durch diesen Knochenzug und der beiderseitigen Kiefercompacta nach unten zu gebildete dreieckige Raum ist ausgefüllt mit weitmaschiger Spongiosa, die den Canalis mandibularis umfasst. So bilden gewissermassen die äussere und die innere Kiefercompacta die Grundpfeiler, auf denen jene Brücke der bis zur Compacta verdichteten Kieferspongiosa ruht, ein sicheres, widerstandsfähiges Lager für den Zahnkeim darstellend.

Das Auftreten dieser Verdichtungen dürfen wir als auch im ersten Stadium vorhanden annehmen, wie Röntgenaufnahmen dieser Zeit beweisen; nur sind dieselben noch nicht so aus-

gesprochen wie hier. Aus diesem Grunde und weil ich nur aus Präparaten des zweiten Stadiums einwandfreie Befunde beibringen konnte, habe ich dieselben erst an dieser Stelle einer eingehenderen Besprechung unterzogen.

Gehen wir weiter zur Betrachtung der oberen Peripherie des Keimes über. Die Schmelzbildung geht wohl ihrem Ende entgegen, ist jedoch noch nicht völlig abgeschlossen und infolge dessen sind alle jene früher beschriebenen Zell- und Gewebsverhältnisse über dem Ersatzzahnschmelz unverändert erhalten. Wir beobachten auch hier an den Seiten der Keimkrone das Auftreten von Resorptionstätigkeit des Zahnsäckchens an der Keimalveole; dieselben nehmen aber gegen die Spitze der Krone zu in weit ausgesprochener Weise als früher an Häufigkeit und Ausdehnung zu. Während seitlich die Knochenschichte zwischen Keim und Milchzahnwurzel — ich habe ein Präparat von einem Milchmahlzahne und seinem zwischen den Wurzeln liegenden Ersatzzahn, wie Abb. II zeigt, vor Augen — beiderseits noch völlig erhalten ist, nur an der Innenseite die erwähnten Resorptionen aufweist und die Wurzelhaut des Milchzahnes weder an der Aussenseite der Keimalveole, noch an dem Milchzahne selbst solche erkennen lässt, tritt uns oberhalb der Spitze des Keimes bereits ein Bild von ganz ausgedehnter Resorptionstätigkeit entgegen, das gewissermassen die Einleitung zum Beginne des Zahndurchbruchs darstellt. Was wir im ersten Stadium bereits als Ausnahmsfall beschrieben haben, tritt uns hier als normaler Befund vor Augen. Gegenüber der Spitze des Keimes, also in der Achse der Durchbruchsrichtung hat das Zahnsäckchen bereits die ganze deckende Knochenschicht zur Auflösung gebracht, nur einzelne aus ihrem Zusammenhange losgelöste Partien, umgeben von resorbierendem Gewebe, sind noch zu erkennen (Abb. II *h* und IV). Das Aussehen dieser Knochen-, beziehungsweise dieser Zahnbeintrümmer erscheint transparent und die Struktur ist verschwommen. Jetzt hat auch, aber nur an dieser Stelle, die Wurzelhaut ihr indifferentes Verhalten gegenüber den anliegenden Hartgeweben geändert und wandelt sich ebenfalls in resorbierendes Gewebe um. Das Gewebe der Wurzelhaut und des

Zahnsäckchens ist auf den Präparaten ziemlich scharf von einander zu unterscheiden, indem letzteres eine viel intensivere Rotfärbung aufweist als ersteres. Deshalb ist auch deutlich zu erkennen, wie entsprechend der Tätigkeit des Zahnsäckchens von innen her, die Wurzelhaut von aussen die Keimalveole resorbiert und wie auf diese Weise beide Gewebe, gegeneinander arbeitend, den Knochen zerstören (Abb. IV*f* und *k*). Ausserdem wuchert auch noch das Periodontium in zahlreichen spindelzelligen Faserzügen zapfenförmig in das Zement, respektive Zahnbein hinein, dieses zur Einschmelzung bringend (Abb. IV*o* und *o'*). Genau gegenüber der Kronenspitze des Keimes ist bereits der ganze Boden der Milchzahnpulpenhöhle durchbrochen, nur einzelne Reste von Zahnsubstanz zeigen noch den ursprünglichen Zusammenhang an. Pulpagewebe und Wurzelhaut stehen nun in direkter Berührung, jedoch wird auch in diesem Stadium die Pulpa von dem andrängenden, gewucherten Periodontium sehr wenig beeinflusst. Das resorbierende Gewebe der Wurzelhaut, dessen Züge man in die Pulpa genau verfolgen kann (Abb. IV*g* und *g'*), schiebt lediglich das Pulpagewebe zur Seite, ohne dass letzteres nachweisbare Veränderungen erkennen lässt, ausser einer Vermehrung der zelligen Elemente, beziehungsweise einer intensiveren Rotfärbung an dieser Stelle, die mir aber eher ein Produkt der eingewucherten Wurzelhaut zu sein scheint (Abb. IV*h*). Denn beiderseits an den Grenzen der Bresche setzt sich entlang der Zahnbeininnenseite die Weilsche Schicht unverändert fort (Abb. IV*i*). Auch sonst zeigt in der ganzen Umgebung die Pulpa keinerlei Befunde, die Abweichungen vom normalen Verhalten bedeuten würden.

Jene Resorptionserscheinungen, welche ich schon beim ersten Stadium erwähnte, finden sich auch hier an der äusseren Alveole des Milchzahnes in derselben Ausdehnung, jedoch auch ohne Zusammenhang mit den Zerstörungsprozessen oberhalb der Keimspitze (Abb. II*d*). Auffallend ist auch hiebei, dass die zahlreichen Lakunen nur mit Rundzellen erfüllt sind und nur hie und da eine Riesenzelle zu beobachten ist. Bemerkenswert ist auch die Verschiedenheit in dieser Beziehung zwischen den

Resorptionslakunen des Zahnsäckchens und denen der Wurzelhaut oberhalb der Keimspitze. Während ersteres relativ zahlreiche Riesenzellen erkennen lässt, sind bei letzterem fast ausschliesslich Rundzellen in den Lakunen zu beobachten. Ueberhaupt zeigt das Zahnsäckchen an den Resorptionsstellen einen weit grösseren Zellreichtum und infolge dessen auch eine intensivere Färbbarkeit als das Periodontium.

Soweit die Beobachtungen des zweiten Stadiums, dessen spezielle Befunde ich wieder kurz zusammenfassen will:

1. Mit dem Anfang der Wurzelbildung tritt die Anlagerung von verdichteter Knochensubstanz am Boden der Alveole in ausgesprochener Weise hervor.

2. Die Resorptionstätigkeit des Zahnsäckchens überwiegt bedeutend oberhalb der Spitze des Keimes; nach Durchbruch der Knochendecke vereinigen sich Zahnsäckchen und Wurzelhaut zu gemeinsamer Tätigkeit; letztere beginnt mit lakunärer Auflösung des Milchzahnes von der Keimseite aus.

3. Die Pulpa verhält sich dem ganzen Prozess gegenüber noch völlig indifferent.

Drittes Stadium.

Dieses Stadium umschliesst die Zeit des eigentlichen Zahndurchbruchs, wobei die Krone des Keimes schon völlig entwickelt und das Wurzelwachstum in vollem Gange ist.

Gehen wir wieder in der Beschreibung von dem Verhalten des Zahnkeimes aus. Vom Zahnhalse desselben beginnend zieht das Zahnsäckchen, das sich nun zur Wurzelhaut des Ersatzzahnes umbildet, als ziemlich derber und fester Faserstrang zwischen dem neugebildeten Zahnbein und der knöchernen Umhüllung hin und begrenzt auch nach unten zu das Ende der Zahnbeinpapille, deren Pulpawülste in mächtiger Zellproliferation begriffen sind (Abb. VII*a* und *a'*). Jene in den beiden früheren Stadien beschriebene weitmaschige, mit Gallerte erfüllte Gewebsmasse ist nun in dem Wurzelteile des Keimes fast völlig geschwunden, d. h. es ist eine Verdichtung dieses Gewebes eingetreten. Der Zwischenraum zwischen Zahnbein und Alveole ist jetzt mit einem mehr derbfaserigen,

reichlich vaskularisierten Gewebe ausgefüllt, das nach beiden Seiten hin an der Begrenzung der Hartgewebe an zelligen und faserigen Elementen und an Färbbarkeit zunimmt, in der Mitte aber eine deutliche Aufhellung erkennen lässt, die auf jene frühere, weitmaschigere Beschaffenheit hinweist (Abb. VII und VIII). Diese zartere Gewebsstruktur ist unterhalb der Zahnpapille in breiterer Schicht als an den Seiten erhalten. Es stellen die genannten beiden Faserschichten einerseits die eigentliche Wurzelhaut, andererseits das Alveolenperiost vor. Ich mache auf diese beiden durch eine lockere Bindegewebsstruktur geschiedenen Gewebe deshalb besonders aufmerksam, weil in der neuen anatomischen Nomenklatur nur von einem Periosteum alveolare gesprochen wird. Auch in Köllikers Handbuch der Gewebelehre wird das Alveolarperiost mit der Wurzelhaut identifiziert.

Am interessantesten ist das Verhalten der umgebenden Knochenspongiosa. Während wir früher wohl Knochenneubildung und damit verbunden eine Verdichtung der Spongiosa am Boden der Keimalveole beobachten konnten, manchmal unterbrochen durch kleinere Resorptionsstrecken, ist in dieser Zeit die Knochenneubildung dermassen in den Vordergrund getreten, dass sie das ganze Bild in der Umgebung der bis dahin gebildeten Ersatzzahnwurzel beherrscht. Am mächtigsten ist dieselbe gegenüber der Zahnpapille, also am Boden der Alveole, und setzt sich dann weniger intensiv bis zum Zahnhalse fort. Die Osteoblasten scheinen aus dem Zahnsäckchen, beziehungsweise dem jetzigen Alveolenperiost hervorgegangen zu sein. Die Anordnung der neugebildeten Spongiosabälkchen erfolgt überall in einer bestimmten, regelmässigen Richtung, und zwar zeigen uns dieselben am Boden der Keimalveole direkt in der Fortsetzung der Mittellinie des Keimes einen senkrechten, also in der Richtung der Keimachse stehenden Verlauf. Derselbe geht an beiden Seiten gegen die Pulpawülste hin in einen leicht schrägen über, und zwar derart, dass die Bälkchen jeder Seite gegen den Keim zu konvergieren, sich also in ihrer Fortsetzung innerhalb des Keimes schneiden würden, und entsprechend diesem Verhalten gegen den Kieferknochen divergieren (Abb. VIII *c* und VII *c*). Von den Pulpa-

wülsten an gegen den Zahnhals hinauf, wird der Verlauf der Bälkchen immer senkrechter zur Mittellinie des Keimes, so dass derselbe sich in der Nähe des Collum dentis fast einem wagrechten nähert. Es strahlen mit anderen Worten die Bälkchen rings an den Seiten der sich bildenden Wurzel in radiärer Anordnung aus, nur mit dem Unterschiede, dass sie nicht senkrecht, sondern in mehr oder minder schrägem Verlaufe auf dieselbe auftreffen.

Bei Mahlzähnen zeigt die Spongiosa zwischen den einzelnen Wurzeln den gleichen Bau; es entsteht infolgedessen eine Schnittlinie der Spongiosabälkchen, die zwischen den beiden Wurzeln ziemlich genau die Mitte hält, während die Knochenbälkchen selbst in ihrer Neigung zu einander etwa einen rechten, beziehungsweise einen grösseren oder kleineren stumpfen Winkel bilden.

Es ist dieser ganze Befund der Spongiosaarchitektur zur Erklärung des Zahndurchbruchs von grösster Wichtigkeit; ich komme bei Besprechung der Durchbruchstheorie noch eingehender darauf zurück. Die nächste Umgebung dieser neugebildeten Knochenpartien zeigt, weniger mikroskopisch als auf Röntgenaufnahmen erkennbar, Verdichtungserscheinungen. Resorptionsstrecken, wie ich sie früher zeitweilig eingeschoben fand, sind nirgends mehr zu sehen.

Aehnlichen, gegenüber den früheren Befunden stark veränderten Verhältnissen begegnen wir auch oberhalb des Keimes, d. h. über der Ersatzzahnkrone. Die innere Faserschicht des Zahnsäckchens, welche direkt am Wurzelteile des Keimes entlang läuft (Abb. VII*e* und VIII*b*), setzt sich in schwachen Zügen auf die Schmelzzellenlagen der Krone fort; die äussere Faserschicht derselben zieht an den noch vorhandenen Alveolenresten hinauf und lässt sich öfters bis zum Milchzahn verfolgen, wo sie deutlich in das Periodontium desselben übergeht (Abb VII*d* und VIII*b'*). Die zwischen diesen beiden dichteren Gewebszügen liegende zartere Partie, die am Wurzelteile noch angedeutet ist, nimmt hier vom Zahnhalse beginnend einen immer breiteren Raum ein, der über der Kronenspitze seine grösste Ausdehnung erreicht und sich bis nahe an die Stellen der

Resorptionstätigkeit am Knochen, Zement oder Zahnbein, erstreckt (Abb. VII *f* und VIII *f*). Es ist dies dasselbe feinfaserige, weitmaschige Gewebe, wie wir es früher schon beschrieben haben, dessen zellige Elemente zum grössten Teile aus Spindelzellen mit zahlreichen Ausläufern, untermischt mit wenigen sternförmigen Zellen bestehen. Gegen die Resorptionslakunen zu verdichtet es sich ähnlich wie über dem Schmelz der Keimkrone zu festerem, äusserst zellreichem, stark vaskularisiertem Gewebe, mit dem Charakter eines Resorptionsgewebes (Abb. VIII *g*).

Gehen wir weiter zur Betrachtung der einzelnen Teile dieser Partie über. Zunächst tritt uns der fertige Schmelz des Ersatzzahnes, der in den früheren Stadien stets tiefrot durchgefärbt war, völlig ungefärbt entgegen, nur eine kurze Strecke am Zahnhalse desselben zeigt noch jene Rotfärbung, wenn auch nicht mehr so intensiv. Die Verkalkung des Schmelzes ist also in dem Hauptteile der Krone, der schon nahe dem Durchbruch an die Oberfläche ist, vollständig beendet, während sie am Halsteil noch nicht völlig abgeschlossen ist. Dementsprechend sind auch die Befunde der Schmelzzellen. In dem oberen Teile sind sie nur noch vereinzelt als rudimentäre Gebilde, die ihre ausgesprochene zylinderische Form bereits eingebüsst haben, zu erkennen; an ihre Stelle scheint jene kubische Zellform getreten zu sein, wie ich sie früher als über der eigentlichen Schmelzzellenlage liegend beschrieben habe, überzogen von dem dünnen, inneren Faserstrang des Zahnsäckchens. Am Zahnhalse nähern sich die Zellverhältnisse den früheren Befunden, doch ist auch hier schon ein Rückgang erkennbar.

Der äussere Faserstrang des Zahnsäckchens, der im Wurzelteile jene mächtige Knochenneubildung hervorruft, lässt oberhalb der Krone, soweit noch hindernder Kieferknochen vorhanden ist, die gerade entgegengesetzte Tätigkeit, eine Auflösung von Knochensubstanz erkennen (Abb. VII *h*). Lakunen, stellenweise reichlich mit Riesenzellen besetzt, ziehen sich der Knochengrenze entlang und schaffen Raum für den nach oben drängenden Zahn. Auch die innere Wurzelhaut des Milchzahnes — ich habe einen mehrwurzeligen Zahn vor Augen — soweit

sie im Durchbruchsbezirke des bleibenden Zahnes liegt, beteiligt sich kräftig an den Resorptionen einerseits von Zement und Zahnbein, anderseits der Alveole. Ebenso ist die resorbierende Tätigkeit des äusseren Periodontiums an der Zahnalveole, die ich früher unabhängig von den Resorptionen der dem Alveolarseptum zu gelegenen Wurzelhaut beobachten konnte, noch vorhanden; auf den meisten Präparaten ist nur die Einschmelzung dieser Alveole schon so weit vorgeschritten, dass dieselbe bereits völlig geschwunden ist. Ausserdem kann man jetzt auch, was früher nicht der Fall war, von seiten dieses äusseren Periodontiums Resorptionen am Zement und Zahnbein erkennen; doch sind sie gegenüber den anderen ganz unbedeutender Natur; eigentümlicherweise liess sich fast stets ein ausgedehnteres Resorptionsloch in der Gegend des Lig. circulare beobachten (Abb. VII) Auch diese Lakunen stechen durch den Mangel an Riesenzellen hervor und sind nur ausgefüllt von dem Gewebe der Wurzelhaut, das hier lediglich eine rundzellige Infiltration aufzuweisen vermag; im günstigen Fall lassen manchmal die Resorptionslakunen am Lig. circulare Andeutungen von Riesenzellenbildung erkennen.

Die beschriebene Resorptionstätigkeit des Zahnsäckchens und der Wurzelhaut tritt aber im eigentlichen Durchbruchsstadium erheblich zurück, im Vergleiche zu der resorbierenden Tätigkeit, die jetzt die Milchzahnpulpa entfaltet (Abb. VIII*g*). Die trennende Knochenschichte zwischen Keim und temporärem Zahne, ferner Zement und Zahnbein sind durch die erwähnten Gewebe der Zerstörung anheimgefallen und die Pulpa des Milchzahnes steht nun in direkter Berührung mit dem Resorptionsgewebe. Während sie in früheren Stadien sich weder in ihrer Vitalität noch in ihrer Funktionsfähigkeit beeinflussen liess und sich sogar durch einen derben Faserstrang in besonderen Fällen gegen das andrängende Gewebe geschützt hat, wandelt sie sich jetzt selbst zum resorbierenden Gewebe um. Durch mächtige Riesenzellenbildung und kräftige Vaskularisation der betreffenden Stellen bringt sie in ausgedehnter Weise das Zahnbein von innen heraus zur Auflösung. Ihr Gewebe geht ohne Grenze in die weitmaschige, feinfaserige

Gewebsmasse oberhalb des Keimes über und zeigt nur, ebenso wie beim Zahnsäckchen, eine zellreiche Verdichtung gegen die Resorptionslakunen zu. An dieser Stelle, wo also die Pulpa mit in den Resorptionsprozess eingegriffen hat, erleidet der äussere Faserstrang des Zahnsäckchens eine Unterbrechung, indem er teils in die Wurzelhaut des Milchzahnes, teils in das Alveolenperiost übergeht (Abb. VII *d* und *e'*, VIII *d*).

Die oben erwähnte zerstörende Tätigkeit der Milchzahnpulpa erstreckt sich jedoch nur auf die Teile des Milchzahnes, die im Durchbruchsbezirke des Ersatzzahnes liegen. So fand ich bei Mahlzähnen, da der Durchbruch stets nach einer bestimmten Richtung hin erfolgt, nur die eine Wurzel vollständig resorbiert, während die andere nur an der Aussenseite Resorptionen durch das Periodontium aufwies; die Pulpa dagegen war hiebei in ihrem Verhalten dem Prozess gegenüber in der nicht resorbierten Wurzel völlig indifferent geblieben. Auch die Kronenpulpa lässt auf dieser Seite eine Strecke weit noch ganz normale Verhältnisse erkennen. Dann aber geht sie mit ziemlich scharfer Grenze in das in seiner Funktion veränderte Pulpagewebe über. Dasselbe beginnt ausschliesslich die Tätigkeit eines resorbierenden Organes auszuüben; wir sehen deshalb den inneren Rand des Zahnbeines dicht besetzt mit massenhaften Riesenzellen. Hier fand ich dann auch die von anderen Autoren aufgestellte Behauptung, dass in jeder Lakune eine Riesenzelle vorhanden sei, bestätigt Diese Resorptionsprozesse der Pulpa erreichen einen so hohen Grad und die Zerstörung des Zahnbeins geht mit solcher Schnelligkeit vor sich, dass man nicht mehr wie früher behaupten kann, entsprechend dem Wachstum des Keimes wird durch Resorptionstätigkeit in der Umgebung Platz geschaffen, sondern es ist zwischen den Zahnbeinresten des Milchzahnes und dem Schmelz des Keimes ein so grosser Raum, der nur mit jenem weitmaschigen zarten Gewebe ausgefüllt ist, vorhanden, wie wir einen solchen früher ohne zwischenliegendes Hartgewebe nie beobachten konnten. Es repräsentiert oft die Ausdehnung dieser Gewebsmasse die Form der vordem an dieser Stelle gelegenen Milchzahnwurzel. Mit

anderen Worten, es steht die Grösse der Resorptionstätigkeit in dieser Zeit in keinem Verhältnis mehr zum Wachstum des Keimes; sie ist diesem an Intensität und Schnelligkeit weit voraus.

Einige besondere Beobachtungen, die ich an Präparaten vom Milcheckzahn und dem bleibenden gemacht habe, möchte ich noch zur Charakterisierung des Verhaltens der Milchzahnpulpa anführen. Der permanente Caninus hat durch seinen fast vollendeten Durchbruch die ganze ihm zugekehrte Seite der Milchzahnwurzel bis in die Pulpa hinein und bis über den Halsteil des Zahnes hinauf durch Resorptionsprozesse zum Schwund gebracht. Die Pulpa hat infolge dessen keine schützenden Hartgewebe gegen die Mundhöhle zu mehr über sich und ist nur durch einen derben Faserstrang, ähnlich wie wir einen solchen im ersten Stadium an einem Präparate beobachten konnten, gegen ihre Umgebung abgeschlossen. Trotzdem hat sich die Pulpa in ihrem kleinen obersten Teile noch ihre normale Vitalität erhalten, während der übrige Teil in energischer Resorptionstätigkeit begriffen ist, um den Rest des Milchzahnes zu zerstören.

Auf einem anderen Präparate von Milch- und bleibendem Eckzahn ist ersterer bereits ausgefallen. Es restiert aber die in resorbierendes Gewebe umgewandelte Pulpa, die den früher von der Milchzahnwurzel eingenommenen Raum vollständig ausfüllt und gegen die Mundhöhle zu, genau wie vorher, durch einen derben Bindegewebsstrang abgeschlossen ist. Kleine Reste der Wurzel sind ebenfalls noch vorhanden: so im oberen Teile eine schmale Partie der labialen Wand derselben mit Zement und Zahnbein, ausserdem noch die Zementhaube der Wurzelspitze. Bemerkenswert ist daran, dass von der Wurzelhaut aus, die an beiden Resten dem Zement nach aussen hin anliegt, keine Resorptionslakunen zu erkennen sind, wohl aber solche in starker Ausdehnung und mit reichlicher Riesenzellenbildung von innen, also von der Pulpa her. Diese Tatsache ist deshalb von Wichtigkeit, da gerade die entgegengesetzte Beobachtung von anderen Autoren behauptet wird, worauf ich später noch eingehen werde.

Die wichtigsten Befunde des dritten Stadiums sind also kurz zusammengefasst folgende:

1. Am Boden der Keimalveole findet eine intensive Knochenneubildung statt, die Anordnung der Spongiosabälkchen erfolgt in bestimmter, gewissermassen radiärer Richtung zur Wurzel, so dass dieselben durch ihre zweckmässige Struktur das Widerlager für den durchbrechenden Zahn bilden; eine Verdichtung ist noch im Umkreise des neugebildeten Knochens angedeutet.

2. Zu der Resorptionstätigkeit des Zahnsäckchens und der Wurzelhaut des Milchzahnes gesellt sich jetzt auch eine solche der Milchzahnpulpa, und zwar in solcher Ausdehnung, dass ihr der Hauptanteil an der Resorption des temporären Zahnes zukommt.

3. Diese ausgiebige Resorptionstätigkeit findet jedoch nur in der Durchbruchsrichtung des Keimes statt.

*

Auf Grund aller dieser Beobachtungen in den angegebenen drei Durchbruchsstadien will ich nun eine zusammenfassende Darstellung des Durchbruchsverlaufs der bleibenden Zähne, wie er sich aus meinen Untersuchungen und denen anderer Autoren ergibt, anfügen.

Mit der Entwicklung und dem Wachstum des Keimes geht naturgemäss eine Erweiterung der umgebenden knöchernen Alveole einher, deren Vergrösserung durch Resorptionsprozesse am Knochen von seiten des Zahnsäckchens bedingt wird. Entsprechend dem Bestreben des Zahnkeimes nach oben (Unterkiefer), beziehungsweise nach unten (Oberkiefer) zu wachsen, ferner infolge der ausschliesslichen Anlagerung der jungen Zahnsubstanzen teils nach der Kieferoberfläche (Schmelz), teils nach dem Kieferkörper (Zahnbein) zu sehen wir Reaktionserscheinungen an der Keimalveole auftreten, die sich anfänglich in überwiegendem Masse in Resorptionsprozessen äussern. Im weiteren Verlaufe gelangen oberhalb des Keimschmelzes die Resorptionsvorgänge immer mehr in den Vordergrund, während sie am Boden der Alveole gegen die beginnende Knochenneubildung immer mehr zurücktreten. Hat der bleibende Zahnkeim eine gewisse Grösse erreicht, so kommen bereits

Einwirkungen auf seine weitere Umgebung zur Geltung, die sich in einer resorbierenden Tätigkeit des dem Keime gegenüberliegenden (bei mehrwurzeligen Zähnen „äusseren") Milchzahnperiodontiums an der Innenseite der Milchzahnalveole zu erkennen geben. Dagegen kann man, solange noch eine stärkere Zwischenschicht von Knochen zwischen Milchzahnwurzel und Keim vorhanden ist, keine Resorptionstätigkeit von seiten des zunächst liegenden Periodontiums entdecken.

Oberhalb des Keimschmelzes werden die lakunären Erosionen an der Keimalveole durch das Zahnsäckchen im weiteren Verlaufe des Wachstums immer ausgedehnter, so dass schliesslich die Knochenschichte zwischen Keim und temporärem Zahne durchbrochen wird. Dies tritt in den regulären Fällen zuerst an der Stelle gegenüber der Kronenspitze, also in der Achse der Durchbruchsrichtung des wechselnden Zahnes ein. Dadurch treten die Gewebe des Zahnsäckchens und der Wurzelhaut des Milchzahnes mit einander in Berührung. Nun wandelt sich auch das dem Keime zu gelegene (bei mehrwurzeligen Zähnen „innere") Milchzahnperiodontium in resorbierendes Gewebe um und bringt einerseits die ihm anliegende Alveole, anderseits Zement und Zahnbein zum Schwund; hiedurch kann jetzt schon, je nach Lage des Keimes, ein Durchbruch in die Pulpa stattfinden; doch geschieht dies vorderhand ohne irgend welchen Einfluss auf dieselbe und ohne ihre Mitbeteiligung am Resorptionsprozess. Der Milchzahn hat eben noch längere Zeit seinen Zweck im Munde zu erfüllen, und es lässt sich vielleicht daraus auch das Bestreben der Pulpa, ihre normale Funktion sich zu bewahren, erklären.

Am Boden der Alveole sind inzwischen ebenfalls bedeutende Veränderungen aufgetreten. Die Knochenbildung steht nun weit vollständiger im Vordergrund und hat zur Bildung einer Lage stark verdichteter, fast kompakter Spongiosa Veranlassung gegeben, die dem Keime, gegenüber den nach der Kieferoberfläche zu zu überwindenden Widerständen, ein kräftiges Widerlager darbietet.

Diese beiden Prozesse von Resorption und Knochenneubildung fallen in eine Zeit, in der von einer Verödung

des Schmelzorganes noch keine Rede sein kann, wo die Schmelzzellenlage noch in ihrer Vollständigkeit erhalten, der Schmelz selbst, wie seine Färbbarkeit beweist, noch nicht völlig verkalkt ist und eine feinfaserige Schicht weitmaschigen Gewebes das Organ vom Säckchen trennt. Diesen Befund möchte ich deshalb besonders betonen, da eine so grosse Anzahl von Autoren den Beginn der Resorptionsvorgänge in ein viel zu spätes Stadium verlegt und weil daraus gar manche Irrtümer in der Beurteilung der Herkunft des resorbierenden Gewebes resultieren.

Sobald nun das Schmelzorgan seine Aufgabe vollendet hat und infolge dessen verödet ist, was mit dem Beginn des ausgesprochenen Wurzelwachstums zeitlich ziemlich genau zusammenfällt, bietet sich uns ein wesentlich anderes Bild bezüglich der Resorptionstätigkeit, Knochenneubildung und der Milchzahnpulpa im besonderen. Der junge Zahn, in der Krone so weit entwickelt, dass er die ihm im Munde zukommende Funktion ausüben kann, tritt nun in das Stadium seines eigentlichen Durchbruchs ein. Nunmehr reicht die Resorptionstätigkeit des Zahnsäckchens und der Milchzahnwurzelhaut allein nicht mehr aus, um mit dem energischen Vordringen des bleibenden Zahnes Schritt zu halten; nun greift auch die Milchzahnpulpa mit in den Prozess ein, und zwar in jener ausgedehnten Weise, wie ich sie oben beschrieben habe. Denn jetzt hat auch der Milchzahn seine Aufgabe im Munde erfüllt und ist ein überflüssiges Organ geworden, das durch ein neues, kräftigeres ersetzt werden soll. Die Pulpa selbst trägt am meisten zu seinem Untergange bei.

Enorme Knochenneubildung, die zu derselben Zeit am Boden der Alveole statt hat, bildet durch ihre Spongiosastruktur in zweckmässig angeordneten Bälkchen, die an Stelle der Verdichtung getreten ist, eine kräftige Stütze für den durchbrechenden Zahn. Derselbe tritt nun, derartig unterstützt und den durch die Resorptionsprozesse geschaffenen, von nennenswerten Hindernissen freien Raum durchsetzend, immer mehr an die Oberfläche, bis die von Schmelz bedeckte Zahnkrone vollständig frei in die Mundhöhle ragt. Damit hat der

Zahn seinen Platz im Kiefer eingenommen und der Durchbruch sein Ende erreicht.

Weil aber mit dem vollendeten Durchbruch nicht auch die Wurzel in ihrer ganzen Länge gebildet ist, treten am Boden der Alveole wieder regressive Vorgänge auf. Da der Zahn nicht mehr weiter nach oben rückt, ist die Wurzel gezwungen, nun in den Kiefer hineinzuwachsen und sich durch Resorptionsprozesse an dem während des Durchbruchs erst neugebildeten Boden der Alveole den nötigen Raum zu verschaffen. Mit dem abgeschlossenen Wurzelwachstum beginnt schliesslich die definitive Ausgestaltung der Alveole und sämtliche Durchbruchserscheinungen sind damit beendet.

Ich bin nun zum Schlusse des ersten Teiles meiner Arbeit gelangt und es erübrigt nur noch, auf die einschlägige Literatur einzugehen und auf Grund meiner Befunde eine kritische Betrachtung daran zu knüpfen.

Ueber den Ursprung des resorbierenden Gewebes hat sich wohl zuerst Delabarre geäussert, dessen Ansicht ich der Arbeit von Calembrun-Mercure entnehme. Er sucht denselben in dem Gubernaculum dentis, jenem faserartigen Strang, der vom Milchzahne zur Keimhülle des bleibenden Zahnes zieht und der weiterhin zum absorbierenden Organe, dem sogenannten Fungus Delabarri, würde. Dieser zerstöre in dem Masse, als er sich bilde, die umliegenden Teile zugleich mit der Alveole und der Wurzel des entsprechenden temporären Zahnes, wodurch dem folgenden Zahne Platz gemacht werde. Das Periosteum der Alveole, sowie die Pulpa des temporären Zahnes würden selbst Teile des absorbierenden Körpers. Retzius macht das Zahnsäckchen des bleibenden Zahnes für diesen Prozess verantwortlich. Tomes beschreibt das Resorptionsorgan als eine Papille, über deren Herkunft er sich jedoch nicht äussert. Von der Pulpa aber sagt er, dass sie zu einem Absorptionsorgane würde oder wenigstens Platz für ein solches mache. Kehrer tritt der Ansicht von Retzius entgegen und sagt: „Die Einschmelzung der Wurzel beruht darauf, dass das derbe Bindegewebe, welches die Wurzel überall umhüllt und mit der Alveolenwand sich verbindet, die Wurzel-

scheide, wie ich es nennen möchte, an der Stelle der Einschmelzung wuchert, reichlich junge Zellen produziert und eine stark vaskularisierte Granulation erzeugt, deren Oberfläche mittels halbkugeliger, mit Gefässchlingen versehener Wärzchen oder Zotten in die Erosionsgruben eingreift."

Diesen Autoren folgten dann Wedl und Baume, von denen der erstere das Bindegewebe der Wurzelhaut des Milchzahnes und des zunächst liegenden Knochenmarks als Ursprung des absorbierenden Organs bezeichnet, der letztere das Knochenmark allein für die Resorptionserscheinungen verantwortlich macht. Lieberkühn, der sonderbarerweise von den meisten der neueren Autoren gar nicht zitiert wird, kommt meinen Befunden am nächsten: erst resorbiere die Aussenfläche des Zahnsäckchens die Alveole, nach deren Durchbrechung tritt eine Wucherung der Wurzelhaut auf, die sich auch über Teile ausbreiten kann, die von ihrer Alveole noch bedeckt sind. Der Milchzahn, der noch seine Gefässe und Nerven besitzt, verliert seine Befestigung und der nachrückende Zahn kann ihn völlig ausheben.

Alle neueren Autoren haben sich zu der einen oder anderen dieser aufgestellten Ansichten bekannt, teilweise gestützt auf eigene Untersuchungen.

Waldeyer schreibt in folgender Weise: „Sowie der bleibende Zahn weiter vorrückt, wird die ihn vom „Milchzahnsäckchen" abschliessende Alveolenwand resorbiert. Sofort beginnt nun eine Wucherung des „Milchzahnsäckchens", unter deren Einfluss die Zahnwurzel allmählich mit Bildung der bekannten Howshipschen Lakunen bis auf die Krone resorbiert wird. Das junge Granulationsgewebe setzt sich dabei an die Stelle der Milchzahnwurzel. Der Rest der Pulpa verbindet sich mit dem erodierenden Granulationsgewebe, das nun seinerseits von dem wachsenden Zahne verdrängt wird."

Nach v. Metnitz geht der Anstoss zur Resorption vom Zahnsäckchen des bleibenden Zahnes aus; auch von der Beteiligung des Periosts an dem Prozesse geben seine Präparate ein unleugbares Zeugnis, während er von einem Zusammenhange des Knochenmarks mit dem in Frage kommenden Ge-

webe nichts beobachten konnte. Ebenso äussert sich auch Redier nach der Arbeit von Eichler: „Das Periost und die Elemente der ‚Follikelscheidewand' proliferieren und liefern ein dem embryonalen Mark ähnliches Gewebe, das sogenannte Resorptionsorgan (Absorptionspapille; corpus fungiforme)". Der Ansicht von v. Metnitz schliesst sich auch Zuckerkandl an. Robin glaubt in dem Zahnsäckchen allein das zum Resorptionsorgan sich umwandelnde Gewebe zu sehen; Treuenfels dagegen bestreitet in der neuesten Arbeit über dieses Thema überhaupt das Vorhandensein eines Zahnsäckchens zur Zeit des Durchbruchs. Nach seinen Befunden ist es zweifellos, dass die erste Gewebsveränderung und der Beginn der Resorption von der Wurzelhaut des Milchzahnes ausgeht, deren wucherndes Gewebe in seltenen Fällen in die Pulpa vordringe und sich mit ihr vereinige.

So sehr auch die eingehenden Untersuchungen und die erzielten Resultate in der Treuenfelsschen Arbeit anzuerkennen sind, so glaube ich doch nicht, dass man aus Beobachtungen an ausgefallenen, respektive extrahierten Milchzähnen ohne Zusammenhang mit dem zugehörenden Keime des bleibenden Zahnes einen Schluss sich gestatten darf auf die ersten Anfänge des Resorptionsvorganges. Ferner argumentiert Treuenfels: „Macht man einen Frontalschnitt durch den Milchzahn und den darunter, bei den Vorderzähnen dahinterstehenden bleibenden Zahn im Zusammenhang, so findet man den Milchzahn umgeben von der Wurzelhaut und der Spongiosa des Kiefers, welche die Alveole bildet; diese trennt den Milchzahn vom bleibenden Zahne. Aber hier ist im sechsten Lebensjahre zur Zeit der Resorption kein Zahnsäckchen mehr vorhanden. Wenn also verschiedene Autoren, wie Retzius, Bate, Tomes, Kölliker — ich kann diesen noch v. Metnitz, Redier und Robin hinzufügen — das Resorptionsorgan vom Zahnsack des bleibenden Zahnes aus entstehen lassen, so ist das eine Theorie und kann nicht der Befund von Untersuchungen sein."

Die gleichen Worte bin ich nun aber gezwungen Treuenfels entgegenzuhalten, wenn ich auch nicht damit einver-

standen bin, dass ein sogenanntes „Resorptionsorgan“ vom Zahnsäckchen ausgeht. Denn es existiert im eigentlichen Sinne ein Organ mit dieser Funktion nicht; es entfalten nur verschiedene Gewebe bindegewebeartiger Natur resorbierende Tätigkeit. Dagegen konnte ich bei allen meinen Durchschnitten von Kiefern zwecks Herstellung der Präparate niemals ein Fehlen des Zahnsäckchens, nicht allein bei Beginn der Resorptionstätigkeit, wo also noch die knöcherne Umhüllung des Keimes vorhanden ist, sogar auch später, wenn der Zahn sich schon zum Durchbruch durch das deckende Zahnfleisch anschickt, weder makroskopisch noch mikroskopisch konstatieren. Es wäre sehr interessant, wenn Treuenfels das Präparat, worauf er seine Angaben stützt, veröffentlichen würde. Das Zahnsäckchen bleibt, wie ich aus meinen Präparaten auf das bestimmteste nachweisen kann, solange bestehen, als die Krone des Keimes noch unter dem Zahnfleisch verborgen ist. Es ist, wie Robin ebenfalls auf Grund seiner Untersuchungen behauptet, wohl das letzte Gewebe, das vom Zahne durchbrochen wird. Ich vermute ausserdem, dass die im vorigen Kapitel besprochene, über dem fertigen Schmelze liegende innere dünne Faserschicht des Zahnsäckchens später zum Schmelzoberhäutchen wird, verbunden mit den Resten der kubischen Zellformen, während die äussere Faserschicht im Bezirke der Resorptionstätigkeit der Milchzahnpulpa in das umgebende Gewebe, Periodontium oder Alveolenperiost übergeht und infolge dessen allein an dieser Stelle eine Unterbrechung ihrer Kontinuität erleidet (Abb. VII und VIII), wie ich schon auf Seite 31 erwähnte.

Wenn es aber kein Zahnsäckchen ist, das sich zwischen Milchzahnalveole und dem bleibenden Zahnkeime befindet — und Treuenfels gibt auch nicht an, was für ein Gewebe er als Zwischensubstanz annimmt — was soll es denn dann für ein Gewebe sein, das den Raum zwischen den beiden Hartgebilden ausfüllt? Wo ist das Zahnsäckchen überhaupt hingekommen? Denn dass Zahnkrone des Keimes und Knochen ohne irgend welche Zwischensubstanz einander anliegen sollen, wird wohl niemand, abgesehen davon, dass es entwicklungsgeschichtlich undenkbar wäre, im Ernste behaupten wollen.

Ich muss deshalb im Gegensatz zu Treuenfels behaupten, gerade in dem Stadium, das er anführt, in welchem die Alveole zwischen Keim und Milchzahn vorhanden ist, ist stets das Zahnsäckchen in seinem vollen Umfange ein ausnahmsloser Befund; fällt ihm ja doch die grosse Aufgabe zu, die Vergrösserung der Alveole durch resorbierende Tätigkeit für den wachsenden Zahn zu besorgen. Gemäss diesen Befunden muss ich, auch gegenüber anderen Autoren als Treuenfels, die Behauptung aufstellen, dass das Zahnsäckchen das erste Gewebe ist, das an der Alveole des durchbrechenden Zahnes Resorptionstätigkeit aufweist und das zuweilen in ganz kräftiger Form schon in sehr frühen Stadien, wie Abb. V erkennen lässt.

Ferner kann ich mich mit einer Anschauung, die von Tomes ausgesprochen wurde, nicht einverstanden erklären, wenn er fand, dass der grösste Widerstand der Absorption von demjenigen Teile des Zahnes entgegengesetzt wird, welcher in unmittelbarem Kontakte mit der Pulpa steht. Diese Behauptung ist nur für denjenigen Zeitraum als zutreffend zu erklären, in dem der Zahn noch nicht in das Stadium seines eigentlichen Durchbruches getreten ist; und hier scheint mir mehr die Pulpa das Organ zu sein, das den Widerstand leistet, nicht das Zahnbein; später aber wandelt sich diese anfängliche Indifferenz gerade in das Gegenteil um. Und wenn v. Metnitz im Anschluss an diese Beobachtung von Tomes sagt, wir finden Beispiele, in welchen eine dünne Schale von Dentin die Pulpa einschliesst, während alles ringsherum in Wegfall geraten ist, so muss ich ihm Befunde in meinen Präparaten entgegenhalten, in denen gerade die äussere Zahnwand die wenigsten Resorptionsvorgänge aufweist und schliesslich auch als letzte Schale persistiert, ja dass sogar allein durch die Resorptionstätigkeit der Pulpa von innen heraus die Milchzahnwurzel in querer Richtung in zwei Teile getrennt wurde. Trotz Ausfall des Milchzahnes können dann noch Reste desselben im Kiefer zurückbleiben, bis sie der vollständigen Resorption verfallen. Ich habe einen solchen Fall bei Besprechung des dritten Stadiums beschrieben. Diese Reste

sind aber keineswegs die innere Wandung des Pulparaumes, sondern Zement und Zahnbein in dünner Schale von der dem Keime gegenüberliegenden Seite der Milchzahnwurzel oder deren Spitze. Da der Resorptionsprozess ja meistens an den Seiten seinen Anfang nimmt, so ist eine solche Abschnürung auch leicht erklärlich. Den Fall, wie ihn v. Metnitz beschrieben, kann ich nur so verstehen, dass die Pulpa abgestorben war und der Resorptionsprozess am Zahnbein infolge dessen allein von dem Periodontium getragen wurde.

Den Befund Kehrers an Milchschneidezähnen vom Rinde, wonach die zentrale Zement- und die periphere Dentinschicht in den Erosionsfurchen zuerst der Einschmelzung verfalle, konnte ich in meinen Präparaten nicht bestätigt finden. Doch kann ich hierüber wegen der Verschiedenheit der Art und Grösse der untersuchten Objekte von ihm und mir kein Urteil fällen.

Zum Schlusse möchte ich noch einige Worte über die Befunde von Treuenfels betreffs des Verhaltens der Milchzahnpulpa anfügen. Richtig beobachtet hat derselbe, aber aus seinen Beobachtungen hat er wegen des ungenügenden Materials unrichtige Schlüsse gezogen. Durch mikroskopische Präparate hat er, was Lieberkühn schon annahm, bestätigt, dass die Pulpa bei normalen Resorptionsprozessen ihre Vitalität und Funktionsfähigkeit bewahrt, dass sie sich aber denselben gegenüber abschliessend verhält. Ausserdem gibt er an, manchmal in den Präparaten Riesenzellen bis hoch hinauf in die Pulpa gefunden zu haben, wo sie die Stelle der Odontoblasten einnahmen; die Herkunft der Riesenzellen vermag er sich jedoch nicht zu erklären; „in seltenen Fällen", führt er weiterhin aus, „dringt das Resorptionsgewebe in den Pulparaum vor und vereinigt sich daselbst mit der Pulpa". Ich glaube, dass ich Treuenfels eine Deutung seiner Beobachtungen geben kann. In der Hauptsache hat derselbe extrahierte Milchzähne untersucht und so ist es leicht erklärlich, dass bei vielen derselben der Resorptionsprozess noch in dem von mir beschriebenen zweiten Stadium sich befand, womit auch seine Beobachtung des abschliessenden Verhaltens

der Pulpa übereinstimmt. Diejenigen wenigen Milchzähne, bei denen er Riesenzellen in der Pulpa vorfand, gehören dem dritten Stadium an, in dem die Pulpa den Hauptanteil an den Resorptionsprozessen übernimmt. Das sind aber nicht seltene Fälle, sondern der regelmässige Verlauf; für Treuenfels waren sie nur deshalb selten, weil ihm Objekte des letzten Stadiums des Durchbruchsvorganges nur in geringer Zahl zur Verfügung standen. Ich muss deshalb ausdrücklich betonen, eine völlige Resorption des Milchzahnes bis zur Krone ist ohne Vitalität der Milchzahnpulpa und ohne ihre resorbierende Tätigkeit nicht denkbar. Ich weise deshalb mit noch grösserem Rechte als Treuenfels auf den hohen praktischen Wert meiner Beobachtung hin, dass die Erhaltung der Milchzahnpulpa durch rechtzeitige zahnärztliche Behandlung der erkrankten Milchzähne für einen normalen Durchbruchsverlauf der bleibenden Zähne von nicht zu unterschätzendem Einflusse ist.

Durch die beschriebene Beteiligung der Pulpa am Resorptionsprozess wird auch die klinische Beobachtung erklärt, dass gangränöse Milchzähne nicht resorbiert, sondern durch den von unten, beziehungsweise oben her wirkenden Druck des hervorbrechenden Zahnes wie Fremdkörper aus dem Kiefer ausgestossen werden. Hiezu kommt noch die durch die vorangegangene Entzündung hervorgerufene pathologische Veränderung der Wurzelhaut, so dass auch deren Tätigkeit als absorbierendes Organ zum mindesten gehemmt wird. Der Einwurf, dass auch an Wurzeln von gangränösen Zähnen Resorptionen gefunden werden, ist kein Gegenbeweis. Denn erstens können auch chronische Periostitiden, wie Resorptionsprozesse an bleibenden Zähnen zeigen, eine lakunäre Auflösung des Zahnbeins, beziehungsweise Zementes bedingen; zweitens können diese Resorptionen auch zu einer Zeit stattgefunden haben, in der die Pulpa zwar partiell entzündet, die Wurzelhaut aber noch intakt und deshalb fähig war, sich in resorbierendes Gewebe umzuwandeln.

Ich rekapituliere nochmals: Die Einleitung des Resorptionsprozesses im Umkreise des Keimes geht vom Zahnsäckchen

aus; diesem schliesst sich im weiteren Verlaufe die Wurzelhaut und auf der Höhe des Durchbruchs die Pulpa des Milchzahnes an in der Weise, wie ich es in meiner Abhandlung dargetan. Diese drei Gewebe sind jedoch nicht, wie allerdings die übliche Bezeichnung sagt, als resorbierende Organe aufzufassen, sondern sie sind lediglich der Träger aller jener sich stets in gleicher Weise äussernden Erscheinungen, die wir unter dem Namen der Resorptionsvorgänge zusammenfassen.

*

Ich trete nun in den zweiten Teil meiner Arbeit, worin die Durchbruchstheorie, beziehungsweise die Erklärung des Durchbruchsvorganges und die Ursachen desselben einer Besprechung unterzogen werden sollen.

Wohl über wenige physiologische Vorgänge im menschlichen Organismus sind so viele und so verschiedenartige Ansichten ausgesprochen worden, als über den Zahndurchbruch. Das sogenannte Resorptionsorgan und der Resorptionsvorgang fanden im Verhältnis nur geringe Beachtung gegenüber diesem Thema. Man besass schliesslich so viele Theorien, dass man, und von den neueren Autoren ist es auch regelmässig angenommen worden, eine Einteilung derselben vornahm und von einer Wurzeltheorie, einer Alveolartheorie und einer Knochenmarkstheorie sprach, wobei durch das Längenwachstum der Wurzel, beziehungsweise durch Kompression der Keimalveole, beziehungsweise durch Wucherung des Knochenmarkes der bleibende Zahn herausgedrängt werden soll. In neuerer Zeit kamen noch weitere Theorien hinzu, die als das den Durchbruch veranlassende Agens teils den Kauakt, teils den Pulpawulst, beziehungsweise das Pulpawachstum bezeichneten oder dasselbe in die Wirkung der Muskeln auf den Inhalt des Kiefers verlegten. Ich möchte diese drei Theorien der Kürze halber als Mastikationstheorie, Pulpawulsttheorie und Muskeldrucktheorie bezeichnen.

Alle diese Arbeiten haben die lebhafteste Kontroverse hervorgerufen, da sie sich durchwegs auf nicht einwandfreies Material stützten und zum grossen Teile nur Vermutungen

darstellten, die einer tatsächlichen Grundlage überhaupt entbehrten.

Ich halte es für zweckmässig, in diesem Abschnitte zuerst auf die bis jetzt aufgestellten Theorien näher einzugehen und sie, soweit es nicht schon von anderer Seite geschehen ist, einer kritischen Betrachtung zu unterziehen und dann erst meine eigenen Ansichten folgen zu lassen.

John Hunter (1780) gibt uns schon eine Schilderung, wie er sich den Durchbruch der Zähne vorstellt. Bei den damaligen primitiven Hilfsmitteln ist es interessant, wie nahe er in seinem Gedankengang den tatsächlichen Verhältnissen kommt. Er schreibt folgendermassen: „Die breiartige Substanz (der heutige Dentinkeim) hat ursprünglich keinen Fortsatz, den man als Anfang der Wurzel ansehen könnte. Sowie aber die Höhlung in dem Körper des Zahnes durch die Verknöcherung (Dentinbildung) zugefüllet wird, so verlängert sich auch die breiartige Substanz nach und nach in eine Wurzel. Diese Wurzel wird länger, steigt in der Zahnhöhle immer mehr in die Höhe, bis dadurch endlich der ganze Zahnkörper herausgetrieben wird."

Ihm folgte Nessel (1856), der als Ursache des Durchbruchs der bleibenden Zähne zwei Kräfte annimmt, eine die den Zahn von rückwärts nach vorwärts treibt und in der Entwicklung der Kiefer liegt, die andere, die den Zahn von unten nach aufwärts hebt und die in der Kontraktilität des Alveolus gegründet ist. . . Für die Kontraktion spricht das Längerwerden eines Zahnes nach Verlust des Antagonisten.

Tomes war dann wohl der nächste, der sich eingehender mit der Durchbruchstheorie beschäftigte. Auf Grund seiner Untersuchungen kommt er zu dem Schlusse, dass ein anderer Reiz als der, der durch das Wurzelwachstum entstehen könnte, die wechselnden Zähne zum Durchbruch drängt. Welcher Art jedoch dieser Impuls sein mag, ist für ihn ein ungelöstes Rätsel. Für die von Tomes schon als ungenügend erklärte Wurzeltheorie traten später Wedl und Calembrun-Mercure ein; letzterer schreibt: „Wenn die Zahnkrone ganz ausgebildet und mit Schmelz bedeckt ist und nun die

Wurzel durch ihre Verlängerung den Boden der Alveole erreicht hat, wo sie Widerstand findet, so wird der Zahn durch sein eigenes Wachstum notwendigerweise gegen das Zahnfleisch nach oben gedrängt".

Nach dieser Wurzeltheorie stellte Albrecht seine Alveolartheorie auf, nach welcher der Zahn durch die „kontraktile" Beschaffenheit der Kieferknochen, speziell der Alveolen, herausgetrieben werden soll. Die „Kontraktilität" wird noch gesteigert durch die Wirkung der Kaumuskeln (aus Eichler). Hiezu möchte ich nur kurz bemerken, dass diese Theorie mit Unrecht als Albrechts Alveolartheorie bezeichnet wird. Denn Nessel hat vor ihm eine solche Ansicht ausgesprochen, was scheinbar von den späteren Bearbeitern dieses Themas übersehen worden ist.

Gegen die Hypothese des appositionellen Wurzelwachstums wendete sich zunächst Baume; auf Grund verschiedener Beobachtungen in pathologischen Fällen und des Drehungsphänomens der bleibenden Mahlzähne des Oberkiefers, ferner durch Messungen, die er an Kiefern angestellt hat, sucht er die völlige Unhaltbarkeit der Wurzeltheorie zu beweisen; er streitet überhaupt jeglichen Einfluss des Wurzelwachstums auf den Durchbruchsvorgang ab und stellt am Schlusse seiner Ausführungen eine neue Theorie, die sogenannte „Knochenmarkstheorie" auf, die er in folgenden Worten zusammenfasst: „Das Bindegewebe einzig und allein tritt durch den Knochen in die Alveole, drängt durch die stetige Wucherung den Zahn aus dem Kiefer und verengt durch nachfolgende Ossifikation in den tieferen Schichten die Alveole. Selbstredend muss die Granulationsbildung der Verknöcherung vorangehen. Der Zahn wird also primär von dem wuchernden Bindegewebe von seinem Platz verdrängt; erst dann kann der Knochen die freigewordene Stelle einnehmen. Die Verengerung der Alveole ist somit nicht die Ursache, sondern die Folge der Bewegung des Zahnes nach oben."

Der oben angeführten Alveolartheorie Albrechts tritt Zuckerkandl gleich anfangs in seiner Abhandlung über den Mechanismus des Zahndurchbruchs entgegen. Er hält diese

Theorie, aktiv aufgefasst, schon aus dem Grunde für falsch, weil gerade während des Zahndurchbruchs die Alveole für den Zahn zu weit sei und das Verhalten der Alveole von dem der Zahnwurzel sich abhängig erweise. Dann wendet er sich auch gegen Baumes Knochenmarkstheorie, und mit ihm tritt auch Wallisch als Gegner auf. Beide stellen in eingehender Besprechung der von Baume angeführten Punkte, sich gegenseitig ergänzend, klar, dass dieselben durchaus keine Beweise für die Unhaltbarkeit der Annahme eines Einflusses des Wurzelwachstums auf den Zahndurchbruch bilden. Zuckerkandl kommt am Schlusse seiner Abhandlung zu dem Resultat, dass die Ursache des Durchbruchs in mehreren Momenten zu suchen sei. die er in fünf Punkten zusammenfasst: *a)* Zahn und Alveole wachsen, solange die Krone und der Hals gebildet werden, in den Kiefer hinein; *b)* hat die Wurzel eine gewisse Länge erreicht, so beginnt der Durchbruch des Zahnes; *c)* vor und während des Zahndurchbruchs tritt eine Resorption an der Alveole ein, und damit ist die Beteiligung der Alveole an dem Zahndurchbruch charakterisiert; *d)* zur Zeit des Zahndurchbruchs beobachtet man an der Wurzel ein rascheres Wachstum als vorher; *e)* die Beteiligung der Wurzel am Durchbruch des Zahnes fällt nicht mit der Ossifikation selbst zusammen, sondern mit dem Prozess, welcher der Ossifikation unmittelbar vorausgeht, und es scheint hiebei dem Pulpawulste eine wichtige Rolle zuzufallen.

Wallisch stimmt in diesem letzten Punkte mit Zuckerkandl überein und hält auf Grund seiner mikroskopischen Untersuchungen das Wachstum der Pulpa für die treibende Kraft des wachsenden Zahnes. Auch Kollmann tritt in seinen Arbeiten für diese Auffassung ein.

Die letzte ausführlichere Arbeit über den Mechanismus des Durchbruches stammt von Eichler. Auch er kommt am Schlusse seiner interessanten Ausführungen zu einer Auffassung, die sich teilweise mit der von Zuckerkandl und Wallisch deckt: „Die fertige Krone“, schreibt Eichler, „wird nach meinen Untersuchungen durch folgende Momente aus dem Kiefer herausgetrieben: 1. Durch die in die Länge wachsende

Papille (Dentinkeim); 2. durch Knochenneubildung auf dem Boden der Alveole; 3. durch das Wachstum des Dentins; 4. durch das zur Zeit des Durchbruchs stärker auftretende Wurzelwachstum.

Ich komme nun zu den letzten und neuesten Theorien, denen von Berten und Robin.

Berten sagt: „Wir müssen zugestehen, dass das Wurzelwachstum allein uns den Durchbruch und die denselben bisweilen begleitenden Erscheinungen nicht zu erklären vermag. Wir müssen uns nach einer weiteren Kraft umsehen, welche für sich allein oder im Verein mit dem Wurzelwachstum in allen Fällen den Durchbruch erklären lässt. Diese finden wir in der Einwirkung der Muskulatur auf die „kontraktile" Knochensubstanz des Kiefers, speziell des Alveolarfortsatzes."

Die letzte der aufgestellten Theorien ist die von Robin, der den Kauakt als Ursache für diejenigen Erscheinungen ansieht, welche den Durchbruch der Zähne bilden. Neben dem Kauakt spiele aber auch das Zahnsäckchen eine Rolle, welches die Resorption der Alveole übernimmt.

Wurzel-, Alveolar- und Knochenmarkstheorie sind von anderen Autoren schon in ausführlicher Weise widerlegt worden, so dass ich nicht näher darauf einzugehen brauche. Nur zu der Baume'schen Auffassung möchte ich noch einiges bemerken, bevor ich mich mit der Muskeldruck- und Mastikationstheorie beschäftige.

In keinem meiner Schliffe konnte ich von einer Wucherung des Knochenmarks etwas beobachten. Es ist im Gegenteil im ersten Stadium des Durchbruchs und vor demselben die umgebende Knochenspongiosa von einer solchen Dichtigkeit, dass sie fast als Kompakta anzusprechen ist. Die Markräume sind deshalb auf ein so bedeutungsloses Mass zusammengedrückt, dass von einer Wucherung des darin enthaltenen Gewebes keine Rede sein kann. Alle Reize zur Resorption des Knochens kommen von den umgebenden Organen, bezw. Geweben her, nicht aus den Markräumen der Spongiosa selbst. Allerdings kann vielleicht das Mark, durch jene Reize veranlasst, in dem der Auflösung verfallenen Bezirke ebenfalls zu resorbierendem

Gewebe sich umwandeln — ich habe jedoch keine Anhaltspunkte in meinen Präparaten dafür — niemals aber primär dazu gelangen. Ferner stammen alle zwischen Zahnkeim und seiner Alveole befindlichen Gewebe nur einerseits vom Zahnsäckchen, andererseits vom Dentinkeim her, in keinem Falle ist ein Zusammenhang derselben mit dem Marke nachzuweisen. Ich stimme daher mit Eichler überein, der ebenfalls Granulationen, wie sie Baume in die Alveole hat vordringen sehen, nicht wahrnehmen konnte.

Mit der Erklärung des Phänomens der Drehung, besonders bei oberen Mahlzähnen, wie sie Zuckerkandl als Widerlegung der Baumeschen Auffassung gibt, kann ich mich jedoch nicht ganz einverstanden erklären. „Das Phänomen der Drehung", sagt Zuckerkandl, „repräsentiert eine mit dem Wachstum der Alveole kombinierte Veränderung. Die Drehung beweist, dass die Alveole Einfluss nimmt auf die Stellung des Zahnkeimes, nicht aber, dass sie den Durchbruch der Zähne herbeiführt." Ich erblicke vielmehr die Ursache dieser Drehung der oberen Mahlzähne in dem geringeren Widerstande, den der Keim nach abwärts findet, während der Widerstand nach hinten durch Apposition von neuer Knochensubstanz an der Tuberositas maxillae sup. ein immer grösserer wird. Durch sein eigenes Wachstum nach der Stelle des geringsten Widerstandes getrieben, erfährt er naturgemäss die beobachtete Drehung.

Die Alveole beeinflusst hiebei nicht den Zahnkeim, sondern gerade das Gegenteil ist der Fall, die Gestaltung der Alveole richtet sich nach dem Keime. Nicht allein während der Entwicklung, auch während des Durchbruches bis zur Vollendung desselben ist die knöcherne Umhüllung des Keimes mannigfachen Veränderungen ihrer Form unterworfen. Hier wird resorbiert, dort neuer Knochen angelegt, wenn derselbe auch später wieder der Resorption verfallen sollte. Stets ist aber das Verhalten des Keimes für die Veränderungen der Alveolenwand entscheidend.

Bertens Muskeldrucktheorie, mit der ich mich im Folgenden befassen will, ist vor allen Dingen nicht neu. Albrecht,

und vor diesem Nessel haben diesen Gedanken, wenn auch in etwas anderer Form, ausgesprochen. Albrecht nimmt die „Kontraktilität" der Knochensubstanz als Hauptursache und den Einfluss der Kaumuskeln als Nebenwirkung an; während Berten den Muskeldruck auf die „kontraktile" Spongiosa für das Hauptmoment hält. Wie gegen Albrechts Alveolartheorie, lassen sich deshalb auch gegen diese mancherlei schwere Bedenken geltend machen. Solche hat schon Eichler geäussert. Wenn ich auch den Einwand, dass Kinder mit Zähnen zur Welt kommen, nicht für beweisend erachte, denn Berten könnte sagen, die Muskelkontraktionen während des Fötallebens sind hier von Einfluss gewesen, so lege ich doch grosses Gewicht auf seinen zweiten Einwurf, dass ja durch die Kontraktionen der Muskeln der Zahnkeim ausgepresst werden müsste; ausserdem würde dieser Druck auf den Keim eine Herabsetzung der Wachstumsenergie zur Folge haben. Es lassen sich jedoch noch andere erhebliche Bedenken gegen diese Theorie anführen.

Ein Blick auf die Lagerung des Keimes zur Zeit des Durchbruchs sowohl als auch vor demselben ruft schon begründete Zweifel gegen eine Muskeldruckwirkung hervor. Die Verbindung, die der Keim mit der umgebenden knöchernen Hülle besitzt, ist von so lockerem Gefüge, die Alveole, in der der Keim liegt, ist so weit — schon Tomes hat darauf hingewiesen und Zuckerkandl widerlegt damit die Alveolartheorie — dass er z. B. beim Zersägen trotz grösster Vorsicht nur allzu leicht sich löst und herausfällt. Bei solchen Verhältnissen dürfte es schwer zu erklären sein, wie ein Druck auf den Zahnkeim von der umgebenden Knochenlade ausgeübt werden soll, derart, dass der Zahn zum Durchbruch getrieben wird. Ausserdem kann ich mir nicht vorstellen, wie ein Muskelzug oder -Druck auf ein im Innern des Knochens, also eines Hartgebildes, liegendes Organ einen Einfluss haben soll; er kann wohl formgestaltend auf die äussere Peripherie des Knochens einwirken oder in der Richtung seiner Kraftwirkung die Spongiosa zu einer Trajektorienbildung veranlassen, aber

eine allseitige Kompression[1] des Kiefers, denn so müsste man, sollte der Zahn an seiner richtigen Stelle zum Durchbruch kommen, sich die Theorie erklären, kann ich mir bei den verschiedenen Ansatzpunkten und Kraftrichtungen der in Frage kommenden Muskeln nicht denken. Höchstenfalls wäre beim M. masseter und M. pterygoidens intern. an die Erwägung eines derartigen Gedankens heranzutreten. Aber was bleibt uns denn bei den Backen- und Schneidezähnen? Man wird doch nicht dem M. buccinator, dem M. orbicularis oder der Zunge diese Wirkung zuschreiben wollen!

Während meiner Tätigkeit als Assistent des zahnärztlichen Institutes hatte ich einmal Gelegenheit, auf Grund dieser Theorie einen Versuch zu machen. Der Erfolg ist besonders deshalb interessant, da Berten glaubt, durch seine Theorie das Hervorbrechen von retinierten Zähnen erklären zu können.

Ein Student kam wegen einer fortgesetzten Fisteleiterung in der Gegend des ersten Prämolaren unten links, den er vor kurzer Zeit sich hatte ziehen lassen, zu mir in die Klinik. Die Untersuchung ergab das Fehlen des Caninus auf der betreffenden Seite und einen von der Wunde des Prämolaren ausgehenden etwa haselnussgrossen Alveolarabszess. Nach vorne, von dem Fistelgang aus, stiess ich auf einen harten, Schmelzklang ergebenden Körper, den ich als retinierten Eckzahn ansprach. Zur Sicherheit machte ich eine Röntgenaufnahme des Kieferteiles, die meine Annahme bestätigte. Der Wunde nach zu schliessen, hatte der Prämolar so nahe dem zweiten Incisivus gestanden, dass, wie auch der Patient angab, nur ein schmaler Zwischenraum vorhanden war. Ich nahm wohl mit Recht dies als Ursache der Retention an, die Röntgenaufnahme liess diese Vermutung ebenfalls als gerechtfertigt erscheinen. Da also der Prämolar erst kurz vorher gezogen, das Hindernis also beseitigt und als auch der von ihm zurückgebliebene Abszess zur Ausheilung gebracht war, waren also

[1] Den von Albrecht und Nessel gebrauchten und von Berten wohl übernommenen Ausdruck „kontraktil“ kann ich mir, sollte damit nicht eine neue, eigentümliche Eigenschaft der Spongiosa bezeichnet werden, nur als mit „kompressibel“ verwechselt erklären.

die günstigsten Bedingungen, wie sie in der Literatur auch angegeben werden, zum nunmehrigen verspäteten Durchbruch vorhanden. Ich exzidierte rings um die Krone des Eckzahnes herum das Zahnfleisch — dieselbe lag dicht darunter — um das Durchbrechen möglichst zu erleichtern; ich ersuchte den Patienten — und da ich ihm als Studenten den wissenschaftlichen Versuch klar machen konnte, tat er es auch — so oft ihm seine freie Zeit gestatte, kräftig von unten nach oben zu massieren; dazu rechnete ich noch auf Grund der aufgestellten Theorie auf eine Muskelwirkung der Lippe, beziehungsweise der Wange und man sollte meinen, ich hätte ein Resultat erreichen müssen. Nach vier Monaten lag die Krone des Eckzahnes noch an derselben Stelle, nur um soviel freier als es durch die Exzision der Zahnfleischpartie und narbige Retraktion derselben bedingt war.

Man könnte mir hier einwenden, die Zeit zum Durchbruch sei zu kurz gewesen. Wenn aber die Muskeln, beziehungsweise der umgebende Knochen eine so gewaltige Einwirkung auf den Durchbruch haben sollen, so musste in dieser Zeit ein Einfluss zu bemerken sein. Je länger aber die Zeit der Beobachtung, desto mehr kann dann durch die Inaktivitätsatrophie des Kiefers an der Stelle des Prämolaren ein scheinbares Durchbrechen des retinierten Eckzahnes vorgetäuscht werden.

Als etwas anderes fasse ich weiterhin jene Erscheinung auf, die Berten und vor ihm Nessel als Beweis für ihre Theorie anführen. Letzterer erklärt das Längerwerden der Zähne bei Verlust der Antagonisten als Wirkung der Kontraktion des Alveolus. Berten sagt: „Es werden zum Beispiel durch den Druck des Masseter auf die Gegend der Molaren diese bei fehlenden Antagonisten aus der Alveole herausgedrängt. Ist die Lücke im Gegenkiefer so gross, dass mehrere Zähne Platz haben, so finden wir sehr häufig Kiefer samt Zähnen gegen die Lücke vorgeschoben."

Das Heraustreten von Zähnen, deren Antagonisten fehlen, dürfte meiner Ansicht nach wohl in anderen Vorgängen begründet sein. Durch den Nichtgebrauch des Organs atrophiert naturgemäss die Alveole, das Zahnfleisch retrahiert sich all-

mählich vom Zahnhalse und es kommt schliesslich zur vollständigen Lockerung des Zahnes. Zu all diesen Erscheinungen ist aber ein gewisses Alter notwendig, bei jugendlichen Individuen oder gar bei Milchzähnen kann man dieses Herausdrängen, wenn überhaupt, äusserst selten beobachten, mir wenigstens ist kein Fall dieser Art bekannt. Deshalb ist gar für die Zeit des Zahnwechsels dieser Vorgang als Beweis der Muskelwirkung auf den Inhalt des Kiefers wohl nicht aufrecht zu erhalten.

Das neben der Entblössung der Wurzeln solcher Zähne noch vorhandene, tatsächliche Heraustreten über das Niveau der anderen Zähne, hat wohl auch nur in Wucherungen der Wurzelhaut, wie sie bei der Extraktion solcher Zähne meistens zu beobachten und an der eintretenden stärkeren Blutung zu erkennen sind, seinen Grund, als Ausdruck des Bestrebens des Kiefers, den nunmehr gleichsam ein unnützes Organ darstellenden Zahn auszustossen. Eine Einwirkung der Muskeln, das heisst des Wangendruckes, glaube ich, kann man nur darin erblicken, dass die gelockerten Zähne nach innen gestellt werden.

Die weitere Beobachtung Bertens, dass sehr häufig Kiefer samt Zähnen gegen die Lücke vorgeschoben werden, kann ich bestätigen, jedoch nur mit Einschränkung. Die weiche Spongiosa des Oberkiefers, beziehungsweise des Alveolarfortsatzes desselben, der ja hier nur in Frage kommen kann, ist wohl empfänglich für Einwirkungen des Wangendruckes; jedoch, glaube ich, wird das nicht in allzu hohem Masse der Fall sein. Man hat bei solchen Fällen, wo durch das Fehlen der Antagonisten im Unterkiefer die Zähne des Oberkiefers den gegenüber liegenden Alveolarfortsatz berührten, wohl auch damit zu rechnen, dass der Unterkiefer nach oben gerückt ist; aber nicht so, dass der Kieferkörper höher, sondern dass durch die Wirkung der Kaumuskeln der Angulus mandibulae ein grösserer geworden ist, dieselbe Erscheinung, die man im Alter beim Fehlen der Zähne in deutlichster Weise beobachten kann.

Als Beweis aber für die Muskeldrucktheorie dürfte deshalb auch diese Beobachtung nicht aufrecht erhalten werden können; denn erstens haben wir es mit einer Einwirkung zu

tun, die nur die äussere Formgestaltung des Kiefers beeinflusst, aber nicht seinen Inhalt, und zweitens kann man an dem viel starreren Unterkiefer, wie am oberen, ein Längerwerden des Alveolarfortsatzes, hier ein Höherwerden desselben niemals konstatieren.

Endlich könnte ich noch das oft in ganz normaler Weise vor sich gehende Durchbrechen von Zähnen am Gaumen, wo sicher keine Muskelwirkung stattfindet, anführen, und wenn hier andere Kräfte genügen, warum nicht auch an den übrigen Stellen, wo die Verhältnisse viel günstiger liegen.

Es erübrigt noch, auf die Mastikationstheorie mit einigen Worten einzugehen. Robin sagt selbst: „Zuerst tritt eine Resorption der vorderen Alveole ein, welche durch den physiologischen Reiz der durch das Wachstum der Krone bedingten Volumzunahme des Zahnsäckchens eintritt. Der vom Zahnsäckchen ausgehende Reiz wird durch die Mastikation vermehrt."

Der Autor gibt also selbst zu, dass der Reiz durch das Kronenwachstum ausgelöst wird, also nur eine Folgeerscheinung des letzteren sein kann und nicht eine Ursache für den Durchbruch. Ausserdem ist meiner Ansicht nach durch diese Hypothese doch nur die Resorption und die Platzschaffung für den Keim erklärt, aber nicht das Emportreten desselben. Eine Einwirkung des Kauaktes auf den wachsenden Keim ist in sehr vielen Fällen überhaupt unmöglich, so dass ich mir denselben als Ursache für alle Durchbruchserscheinungen nicht denken kann. Ich brauche ja nur an die vor der Geburt durchgebrochenen Zähne, an Zähne ohne Antagonisten, an Gaumenzähne usw. zu erinnern. Dass ein Reiz durch den Kauakt ausgeübt werden kann, mag zugegeben werden; aber er ist wohl von ganz nebensächlicher Bedeutung, jedenfalls nicht von einem einschneidenden Einfluss auf den Durchbruch des Zahnes.

Da die Anschauung Walkhoffs mit der meinigen sich fast vollständig deckt und meine Präparate auch seine Befunde bestätigen und zum Teil ergänzen, will ich sie hier gesondert von den anderen am Schlusse anführen. Walkhoff

hat schon in seiner „Normalen Histologie menschlicher Zähne", noch ausführlicher aber in seiner Arbeit: „Der Unterkiefer des Menschen und Anthropomorphen in seiner funktionellen Entwicklung und Gestalt" sich dazu geäussert: „Ein gutes Beispiel für die Verdichtung der Spongiosa ist die Zahnentwicklung. Die Röntgenaufnahmen zeigen, dass bei dem Wachstum des Zahnkeimes die provisorische Alveole sehr bald durch eine Lade gebildet wird, deren Wandung aus Substantia compacta besteht. Die Vergrösserung des Zahnkeimes bei Erzeugung der Zahnsubstanzen bewirkt also hauptsächlich eine Kompression und nicht eine Resorption der umgebenden Spongiosa. Die neue Kompakta bildet dann das Widerlager für den durchbrechenden Zahn, welcher im wesentlichen seinen Durchbruch dadurch bewirkt, dass auf diesem Widerlager der Pulpawulst den schon fertig gebildeten Zahnteil (und zwar sowohl die übrige Zahnpapille, als auch indirekt das Zahnscherbchen) und später die Zahnkrone vor sich hertreibt, wenn das Wurzelwachstum fortschreitet. Die Verdichtung der spongiösen Knochensubstanz um den sich entwickelnden Zahnkeim wird damit zu einem der wichtigsten Momente für den Zahndurchbruch überhaupt. Der letztere erfolgt in der Richtung des geringsten Widerstandes, welchen der durch den wuchernden Pulpawulst fortgeschobene Zahnteil findet."

Nachdem wir somit über die herrschenden Auffassungen des Durchbruchsvorganges unterrichtet sind, möchte ich meine eigenen, sich aus den gemachten Beobachtungen ergebenden Anschauungen hierüber anreihen.

Bei der Suche nach einer Erklärung dieses Vorganges treten, meiner Ansicht nach, in der Hauptsache zwei Fragen in den Vordergrund. Die erste betrifft das „Wie", durch welche treibende Kraft kommt der Durchbruch zustande, die zweite das „Woher", aus welchem Organe nimmt dieselbe ihren Ursprung. Ich will versuchen, eine durch meine Befunde gestützte Beantwortung dieser beiden Fragen zu finden.

Fasst man die im Verlaufe des Zahndurchbruchs besonders hervorstechenden Erscheinungen der Resorptionstätigkeit und Knochenneubildung ins Auge und forscht nach der

Ursache derselben, so dürfte uns eine für alle Fälle befriedigende Erklärung, wenigstens nach dem Stande unserer jetzigen Kenntnisse, wohl nur die Annahme eines mit dem Wachstum des Keimes steigenden Druckes geben, der in erster Linie in der Richtung vom Keime aus auf dessen Umgebung seine Wirkung äussert. Für die wahrscheinliche Existenz eines solchen Druckes sprechen meiner Meinung nach folgende Befunde:

Durch die Vergrösserung des Keimes, durch die Anlagerung von Schmelz einerseits und Dentin anderseits, wird naturgemäss schon in allerfrühester Zeit der Entwicklung ein Druck auf die Umgebung ausgeübt werden, der sich durch das feinfaserige Gewebe ausserhalb des Keimes auf die starren Wände der Alveole fortpflanzt und hier als nächste Folge eine lakunäre Einschmelzung derselben erzeugt. Direkt oberhalb der Keimspitze, also in der Durchbruchsrichtung, finden wir ferner stets die grösste Ausdehnung der Resorptionstätigkeit, während dieselbe nach den Seiten hin sukzessive geringer wird. Daraus ist wohl zu schliessen, dass jedenfalls der konstante Druck, bedingt durch die Wachstumsverhältnisse des sich entwickelnden Zahnes, oberhalb der Keimkrone am grössten ist, während er nach den Seiten hin, entfernter von der Durchbruchsachse des Keimes eine Abnahme erfährt.

Ferner können wir zuweilen beobachten, dass Keim des bleibenden und Wurzel des Milchzahnes an einer Stelle entfernt von der Achse der Durchbruchsrichtung nur mehr durch das Säckchen und Periodontium von einander getrennt sind. Also wäre bei so innigem Kontakt der beiden, zu resorbierender Tätigkeit fähigen Gewebe mit den Zahnsubstanzen eine energische Auflösung des Zementes, beziehungsweise Zahnbeines zu erwarten. Dieselbe ist jedoch nur schwach, manchmal gar nicht vorhanden, und zwar wohl sicher nur aus dem einen Grunde, weil die Druckenergie in einer anderen Richtung verläuft und der Keim an dieser Stelle nur vorbei zu gleiten, nicht zu durchbrechen hat. Solche Teile der Milchzahnwurzel, die im Verlaufe der Entwicklung des Keimes durch Resorptionslakunen ausgebuchtet wurden, behalten in späteren

Stadien wohl ihre Lakunen bei, es legt sich aber die Wurzelhaut des Milchzahnes in dieselben ein und von einer resorbierenden Tätigkeit ist keine Spur mehr vorhanden. Ich nehme wohl mit Recht an, dass der Grund dieser verschiedenartigen Befunde in den Druckunterschieden, die während des Wachstums des Keimes und während seines Vordringens an die Kieferoberfläche entstehen, zu suchen ist. Der Wurzelteil war in früheren Stadien der Keimentwicklung unter einem so starken Drucke gestanden, dass es zu Resorptionen an seiner Wandung kam. Im weiteren Wachstumsverlaufe wurde derselbe jedoch druckfrei und die Resorptionstätigkeit schwand infolgedessen vollständig.

Ebenfalls auf Druckwirkung — und zwar betrachte ich diese Vorgänge als einwandfreiestes Argument, da auch Befunde an Spongiosastrukturen der Extremitätenknochen es bestätigen — führe ich die beobachteten Knochenneubildungen am Boden der Alveole zurück, wenn auch der Druck hier die gerade entgegengesetzte Tätigkeit des Zahnsäckchens als oben beschrieben hervorruft. Die verdichtete Anlagerung von Knochensubstanz in verhältnismässig frühen Stadien, noch mehr die radiäre Anordnung der Spongiosabälkchen in der eigentlichen Durchbruchsperiode deutet wohl unleugbar auf eine Wirkung ganz bestimmter Art, die vom Keime ausgeht, hin, so dass in so zweckmässiger Weise neue Knochensubstanz gebildet und dadurch ein äusserst starker Rückhalt dem auf ihr ruhenden Zahn geboten wird. Die Anordnung der neugebildeten Spongiosabälkchen findet in einer auffallend regelmässigen, architektonischen Gesetzen folgenden Weise statt, wodurch sie dem auf ihnen lastenden Drucke gegenüber die grösste Widerstandskraft entfalten können. In derselben zweckmässigen Weise sehen wir auch die Anlagerung der Bälkchen in den Zwischenräumen der sich bildenden Wurzeln vor sich gehen, stets entsprechend der Richtung des auf sie ausgeübten Druckes. Diese konstant vorzufindende Struktur der Spongiosa im hohen Durchbruchsstadium ist wohl der Ausdruck einerseits eines direkten Druckes, den der Boden der Alveole durch die proliferierende Tätigkeit des Pulpawulstes, worauf ich späterhin

noch zu sprechen komme, erfährt, anderseits eines indirekten, beziehungsweise rückwirkenden Druckes, der dadurch entsteht, dass der nach oben drängende junge Zahn, gestützt auf sein knöchernes Widerlager, in den deckenden Geweben einen gewissen Widerstand findet, so dass der vom Keim ausgeübte Druck in einer bestimmten Stärke, die je nach der Grösse des Widerstandes wechselt, auf die Wurzelperipherie des Keimes zurückgeleitet wird. Es liegt ja auch in der Natur der Sache, soll der Zahn nach oben getrieben werden, so muss die treibende Kraft in der entgegengesetzten Richtung einen grösseren Widerstand finden, als derjenige ist, der oberhalb des Keimes ihr entgegentritt. Dieser Widerstand wird je nach der Ausdehnung der Resorptionstätigkeit an der Keimspitze und je nach dem darüber gelagerten Gewebe, sei es Zahn oder Knochen oder nur mehr Weichteile ein grösserer oder geringerer sein. Dementsprechend wird also an den Stellen des grössten rückgeleiteten Druckes auch die intensivste Knochenneubildung stattfinden.

Ich glaube, man geht nicht fehl, wenn man in der funktionellen Anpassung des Knochens an die an ihn herantretende Aufgabe, dem Zahn als Stütze und Widerlager zu dienen, ein nicht unwesentliches Moment zur Erklärung der knochenbildenden Tätigkeit des Zahnsäckchens erblickt.

Die angeführte Beobachtung der Spongiosa-Architektur habe ich in allen meinen Präparaten des späteren Durchbruchstadiums gemacht und ich kann mich deshalb mit der von Wallisch gegebenen Zeichnung der Alveole des Zahnkeimes nicht einverstanden erklären, in der er die Spongiosabälkchen ziemlich regellos und in einer meinen Befunden widersprechenden Weise eingetragen hat.

Die Resorptionen endlich, die wir entfernt vom Keime an der äusseren Alveole des Michzahnes regelmässig zu beobachten Gelegenheit hatten, berechtigen ebenfalls zu der Annahme einer Druckwirkung, und zwar besonders deshalb, weil sie ganz unabhängig von den übrigen Prozessen dieser Art im Umkreise des Keimes entstehen.

Als weitere Argumente dienen Beobachtungen aus der allgemeinen Pathologie, wonach ein abnormer Druck auf den Knochen durch Geschwülste, Aneurysmen usw. eine besonders hervorragende Rolle bei der Resorption spielt; ferner dass Druck von Fremdkörpern die Bildung von Riesenzellen und lakunäre Einschmelzung erzeugt (Schmidt).

Aus all diesen Erwägungen glaube ich folgern zu dürfen, dass meine Annahme, der vorhandene Druck sei in erster Linie die Ursache einerseits für die Resorptionserscheinungen, anderseits für die Knochenneubildung, wohl berechtigt sein dürfte. Allerdings sind uns diese verschiedenen, ja gerade entgegengesetzten Folgeerscheinungen des Druckes vorderhand noch ein ungelöstes Rätsel. Viele andere Einflüsse, die noch nicht erforscht oder noch gar nicht erkannt sind, mögen hiebei zur Geltung kommen. Einige kurze Erwägungen möchte ich zu diesem Punkte noch anführen.

Druck auf Knochen, namentlich jungen Knochen, wie aus Untersuchungen darüber zu ersehen ist, bewirkt nicht immer Resorption, er kann auch Neubildung hervorrufen. Auch Walkhoff hebt hervor, dass einfache Knochenspongiosa weit schneller der Resorption verfallen würde; die zur Compacta verdichtete widersteht dagegen mehr. In unserem Falle, glaube ich, müssen wir auch noch mit anderen Momenten rechnen. Das auf den Boden der Alveole druckausübende Organ ist äusserst weiches Gewebe, embryonaler Natur, das vielleicht gerade aus letzterem Grunde noch einen besonderen Reiz auf das Zahnsäckchen, beziehungsweise das aus diesem hervorgegangene Alveolenperiost auszuüben vermag, so dass es zu Knochenneubildung veranlasst wird. Auf der entgegengesetzten Seite aber haben wir den äusserst harten, gewissermassen als Fremdkörper wirkenden Schmelz, der auf das Zahnsäckchen einen Reiz ganz anderer Natur entfalten muss, so dass es zu einem resorbierenden Gewebe, wenn man vorderhand noch Knochen als Decke des Keimes annimmt, sich umwandelt. Aber ich vermag das alles nur als Vermutungen auszusprechen. Die Tatsachen der verschiedenen Folgeerscheinungen des Druckes sind jedenfalls vorhanden, aber eine Deutung mit einwand-

freien Beweisen kann noch nicht gegeben werden, umsomehr als man ja auch mit anderen sehr wesentlichen Faktoren der Vererbung und dem Chemismus des Zellenlebens rechnen muss.

Jedenfalls scheint der geringere Widerstand beim normal durchbrechenden Zahn stets nach der Kieferoberfläche vorhanden zu sein. Denn wird derselbe durch irgend welche Umstände vergrössert, so bricht, wie Walkhoff schreibt, der Zahn entweder schief durch oder er kommt überhaupt nicht an die Oberfläche, der Zahn bleibt im Kiefer retiniert. Sein Wurzelwachstum wird jedoch in jedem Falle, aber entsprechend dem Gesetze des geringsten Widerstandes, vollendet.

Anderseits kann man aber auch der fertigen Zahnkrone eine bedeutendere Einwirkung auf den Resorptionsvorgang und somit auf die Verringerung des Widerstandes nicht absprechen, wenn man die Tatsache in Erwägung zieht, dass der weitere Durchbruch aufhört, sobald der von Schmelz bedeckte Zahnteil an die Oberfläche gekommen ist, trotzdem die Wurzel noch nicht ausgebildet ist und nun in den Kiefer hineinwachsen muss. Mit einiger Sicherheit aber glaube ich behaupten zu dürfen, die treibende Kraft für den Durchbruch ist in dem in der Umgebung des Keimes herrschenden Drucke zu suchen. Die Verdichtung der Spongiosa, die Knochenneubildung mit bestimmter Anordnung der Spongiosabälkchen, die Resorptionen in der Durchbruchsrichtung des Keimes sind alles nur Folgeerscheinungen jenes dadurch sich offenbarenden Druckes. Dieselben dürfen aber deshalb nicht in ihrer hohen Bedeutung für die Erklärung des Zahndurchbruches unterschätzt werden, sie sind im Gegenteil so wichtige Momente, dass ohne sie der ganze Vorgang nicht denkbar wäre.

Die zweite Frage, die der Lösung bedarf, ist die Herkunft des Druckes.

In einem frühen Stadium der Zahnentwicklung, wo also Schmelz und Dentin noch in Bildung begriffen sind, haben wir es einerseits mit einem durch steten Ansatz von neuem Schmelz hervorgerufenen Druck des Schmelzorganes, anderseits mit einem solchen entsprechend der Zahnbeinbildung von seiten des Dentinorganes zu tun. Dieser Druck pflanzt

sich durch ein weiches, mit Gallerte erfülltes, weitmaschiges Gewebe auf das Zahnsäckchen fort, das der knöchernen Umhüllung ziemlich dicht anliegt. Durch diese Zwischenschicht wird sowohl eine gleichmässige Ausbreitung des Druckes bewirkt, als auch eine schädigende Einwirkung auf die zarteren Keimorgane vermieden.

Mit der abgeschlossenen Entwicklung der Krone hört der Druck durch das Schmelzorgan naturgemäss auf, auch der Dentinkeim hat die innere Zahnkrone soweit fertig gestellt, dass die Wurzelbildung nun intensiv in den Vordergrund tritt. Das zahnbeinbildende Organ ist in seiner Tätigkeit nun auf eine geringere Peripherie beschränkt als zuvor und das Längenwachstum gewinnt die Oberhand gegenüber einem solchen nach oben und nach den Seiten hin, wie auch Zuckerkandl und Eichler in ihren Abhandlungen anführen: „Zur Zeit des Zahndurchbruchs beobachtet man an der Wurzel ein rascheres Wachstum". Um aber den Irrtum zu vermeiden, als ob nun plötzlich die Odontoblasten rascher Zahnbein bildeten, wozu jede Grundlage fehlt, möchte ich diesen Satz in folgender Weise modifizieren: Zur Zeit des Durchbruches findet die Anlagerung von Zahnbein vorwiegend in der Längsachse des Keimes statt und bedingt dadurch ein rascheres Längenwachstum des Zahnes. Dementsprechend finden wir auf allen Präparaten rings um den wurzelbildenden Zahn den sogenannten Pulpawulst in voller Tätigkeit. Die zelligen Elemente überwiegen weit über die faserige Grundsubstanz, ihre Färbung ist hier eine weit intensivere als die der Umgebung. Das Vorhandensein von Zellteilungen, die ich nach meinen Präparaten nur vermuten konnte, hat Wallisch in seiner eingehenden mikroskopischen Untersuchung bewiesen.

Die beobachtete, proliferierende Tätigkeit des Pulpawulstes, verbunden mit einer kräftigen Vaskularisation dieses Teiles, mache ich, da uns kein anderes druckerzeugendes Organ sonst zur Verfügung steht, in der eigentlichen Zeit des Durchbruchs allein für die Entstehung des Druckes verantwortlich. Ich komme demnach zu folgenden Schlussfolgerungen:

Durch das Zusammentreffen der erwähnten Erscheinungen — der fertigen Entwicklung des Schmelzes, der Anlagerung von Zahnbein in der Längsachse und der dadurch bedingten erhöhten Wucherung des Pulpawulstes — tritt der Zahn in das Stadium seines Durchbruchs ein. Alle hiebei beobachteten Vorgänge betrachte ich vorderhand in der Hauptsache als Druckerscheinungen, die in letzter Linie in dem proliferierenden Pulpawulste ihre Ursache haben. Dieser ist die treibende Kraft, die den Zahn zum Durchbruch nach der Stelle des geringsten Widerstandes drängt.

Ich schliesse mich damit zum Teil den früher schon erwähnten Ansichten von Kollmann, Zuckerkandl, Eichler, Wallisch und Walkhoff an; es scheint mir auch der Pulpawulsttheorie die meiste Berechtigung zugesprochen werden zu müssen nach dem Stande unserer jetzigen Kenntnisse über den Zahndurchbruch.

Zum Schlusse des zweiten Teiles möchte ich nur noch die von den Autoren geäusserten Anschauungen über die Ursache des Resorptionsvorganges hier einflechten.

Bevor Tomes seine eingehenden Untersuchungen über die Resorptionsvorgänge anstellte, hat Rousseau die Ansicht ausgesprochen, dass durch die bleibenden Zähne die Gefässe und Nerven der Milchzähne so komprimiert würden, dass letztere absterben (v. Metnitz). Nessel äussert sich in derselben Weise; Hyrtl hingegen bestreitet eine rein mechanische Druckwirkung; der Wechsel käme allein durch die Ernährungsverhältnisse der Milchzähne zustande, indem die Arterien derselben obliterieren und die Nerven schwinden. Die Unhaltbarkeit dieser Hypothesen hat dann Tomes nachgewiesen. Er nimmt selbst nur insoweit Stellung zu der Frage, als er meint, dass die Resorption der Milchzähne durchaus mit einem Drucke nichts zu tun habe, da durch letzteren die Zellen des Schmelzorganes etc. ganz unvermeidlich zerdrückt und zerstört werden müssten. Ferner würden ja auch an bleibenden Zähnen Resorptionen auftreten.

Auch Malassez und Galippe halten den Druck bei der Resorption der Milchzahnwurzeln für ganz unbedeutend. Baume findet die Ursache der Wucherung des Markes in

dem Schmelze, welcher, nachdem die Schmelzschichte ihre volle Dicke erreicht habe und das Schmelzorgan verödet sei, als Fremdkörper wirken müsse. Allein in diesem Reize des fertigen Schmelzes sucht auch Wallisch die Ursache der Resorption. Robin bezeichnet die Mastikation als Veranlassung zur Bildung des Fungus. Nach Parreidt wird der Anstoss zum Durchbruch durch die Verödung des Schmelzorganes gegeben, während die Resorptionsprozesse durch den Druck des andrängenden Zahnes erzeugt werden. Letztere Annahme teilen auch Lieberkühn, Calembrun-Mercure, Luschka und Kollmann.

Auch Kölliker ist der Anschauung, dass bei der Entstehung der Osteoklasten und ihrer Einwirkung in erster Linie ein von den die Knochen umgebenden und denselben anliegenden Weichteilen ausgehender Druck von Einfluss sei. Ihm schliesst sich Pommer an, der diesen Druck als Blutdruck spezifiziert. „Derselbe soll örtlich gesteigert durch Vermehrung der Transsudation und Aenderung der Diffusionsverhältnisse der Zellen, die der Knochensubstanz nahe liegen, ein erhöhtes Zellenleben nnd Entfaltung neuer physiologischer Eigenschaften anregen, sodass dieselben befähigt werden, die Knochensubstanz in einer nach dem jeweiligen Verhältnisse, welches zwischen ihrem Wachstumsdrucke, dem auf ihnen lastenden Gewebsdrucke und dem Widerstand der Knochensubstanz besteht, variierenden Form und Ausdehnung zur Resorption bringen."

Den Ausführungen von Tomes muss ich folgendes entgegen halten. Die Druckwirkung, deren Vorhandensein ich auf Grund der oben angeführten Beobachtungen wohl als sicher annehmen darf, verläuft vor allen Dingen in der Richtung von innen nach aussen und betrifft also in erster Linie die peripheren Gebilde; der eventuell zurückgeleitete Druck wird durch das weitmaschige, gallertartige Gewebe der Schmelzpulpa so gleichmässig verteilt, dass eine Zerstörung der Ameloblasten wohl leicht hintangehalten wird.

Was Tomes weiterhin als Gegenbeweis anführt, dass auch an Wurzeln der bleibenden Zähne Resorptionen auftreten, wo also kein Ersatzzahn einwirken kann, so ist das eine

pathologische Erscheinung und kann nicht als Beweis für die Entbehrlichkeit des Druckes geltend gemacht werden. An gesunden permanenten Zähnen konnte ich nie Resorptionen beobachten, es sei denn, dass ein darunter liegender retinierter Zahn oder verlagerter Zahnkeim die Ursache waren und somit die Resorptionen wieder als Resultat einer Druckwirkung auftraten. Wohl aber sah ich dieselben an durch eitrige Periostitis zur Extraktion gekommenen Zähnen oft in ausgedehntem Masse. Hier spielen aber natürlich ganz andere pathologische Vorgänge mit, die hier nicht erörtert werden sollen.

Ferner muss ich der so häufig ausgesprochenen Ansicht, dass die Verödung des Schmelzorganes allein die Ursache der Resorptionsprozesse bilde, ganz erhebliche Bedenken entgegen halten. Meine Präparate geben von einer ziemlich ausgedehnten Resorptionstätigkeit in Stadien der Keimentwicklung Zeugnis, in denen von einer vollendeten Schmelzbildung keine Rede sein kann. Diese Resorptionen müssen deshalb andere Ursachen haben und es steht uns in dieser Zeit nur der durch das wachsende Zahngebilde hervorgerufene Druck als Erklärung für diese Erscheinung zur Verfügung, denn anders könnte ich sonst die Resorptionsprozesse vor Verödung des Schmelzorganes nicht verstehen. Ich bin ja auch der Ansicht, dass der Schmelz als fertiges Gebilde, sowohl gleichsam als Fremdkörper als auch als sehr harte Substanz einen gewissen Reiz auf seine Umgebung auszuüben vermag. Dadurch kann jedoch nur im günstigsten Falle die Resorptionstätigkeit gesteigert und somit der Durchbruch befördert, aber nicht die ganze Resorptionserscheinung erklärt werden.

Inwieweit nun entzündliches oder proliferierendes Gewebe wie zum Beispiel die Geschwülste, oder wie in unserem Falle einerseits der Schmelz als harter Körper, anderseits das Zahnbein des Milchzahnes, das, sobald die Pulpa in resorbierendes Gewebe sich umgewandelt hat, ja auch als Fremdkörper aufzufassen ist, einen Reiz auf die Umgebung auszuüben vermag, muss ich dahin gestellt sein lassen. Denn gerade der letztere Umstand, dass das Zahnbein, wenn es der Pulpa

als solcher beraubt ist, ja auch als ein im Kiefer fremder das heisst nicht ernährter Bestandteil persistiert, jedoch ganz andere Effekte aufweist als der Schmelz, lässt obige Hypothese in noch unsicherem Lichte erscheinen. Schmelz des Keimes und Zahnbein des Milchzahnes, beide sind gewissermassen als harte, tote Fremdkörper eingeschlossen in lebendes Gewebe aufzufassen. Dabei sind sie aber in ihrer Wirkung auf die Umgebung grundverschieden. Das eine soll einen günstigen Einfluss auf die Resorptionstätigkeit ausüben, das andere dagegen verfällt selbst der Resorption. Freilich kann man auch dafür wieder Vermutungen und Erklärungen finden. Auf keinen Fall ist aber bis jetzt eine Einwirkung des verödeten Schmelzorganes, beziehungsweise des Schmelzes überhaupt in der angeführten Weise erwiesen, umsoweniger ist es daher angängig, dasselbe als Hauptfaktor bei dem Resorptionsprozess zu bezeichnen.

Zum Schlusse meiner Arbeit möchte ich einige Untersuchungsergebnisse über die feineren Verhältnisse des Resorptionsvorganges als Nebenbefunde anführen. Da dieselben zum grossen Teil Beobachtungen, die von anderen Autoren schon erwähnt wurden, bestätigen, so will ich der besseren Orientierung halber die herrschenden Anschauungen kurz zusammengefasst vorausschicken.

Ueber den Resorptionsvorgang als solchen herrschen die verschiedensten Meinungen und er ist heute noch, auch in der allgemeinen medizinischen Literatur, eine vielumstrittene Frage. Was für Zellen die Knochenauflösung besorgen, woher sie stammen, wie deren Tätigkeit zur Erzielung dieses Effektes sich äussert, sind alles noch schwebende Fragen. Die bedeutendsten medizinischen Autoritäten haben eingehende Untersuchungen darüber angestellt und sind doch nicht zu einwandfreien Resultaten gekommen, um so weniger kann ich mich unterfangen, über diese Punkte Klarheit verschaffen zu wollen. Ich glaube aber durch meine Untersuchungen an Schliffen, die Zahn und Kiefer, und zwar mit physiologischen Resorptionsvorgängen, im Zusammenhang darstellen, vielleicht etwas zur Lösung der Resorptionsfrage beitragen zu können.

Bei dem ganzen Resorptionsvorgang ist man sich eigentlich nur über eine lakunäre Auflösung des Knochens, beziehungsweise über die Entstehung der Howshipschen Lakunen einig. Die Ansichten über die Ursachen der Resorption, wenn auch die meisten den auf den Knochen ausgeübten Druck dafür ansprechen, stossen schon auf Widersprüche. Das Vorhandensein von Riesenzellen in jeder einzelnen Lakune oder überhaupt bei Resorptionsvorgängen, das von manchen Autoren als konstanter Befund angegeben wird, wird ebenfalls von mehreren Forschern geleugnet, die entweder gar keine Riesenzellen oder nur eine spärliche Anzahl derselben gesehen haben wollen. Was endlich gar die Wirkungsweise der resorbierenden Zellen anlangt, so wird dieselbe, selbst von denjenigen, die darüber eingehende Untersuchungen angestellt haben, als ein noch ungelöstes Rätsel bezeichnet. Einige sind der Ansicht, dass durch amöboide Bewegung der Zellen die Zahn-, beziehungsweise Knochensubstanzen durch eine Art „Minierarbeit" allmählich aufgefressen würden. Die Mehrzahl der Forscher glaubt annehmen zu dürfen, dass eine Säure gebildet wird, wodurch die Hartgewebe entkalkt und zur Aufnahme in den Zellenleib fähig gemacht würden. Diese Säure soll nach den einen Kohlensäure, nach anderen Milchsäure oder Salzsäure sein. In alle diese Fragen Klarheit zu bringen, muss zukünftigen Arbeiten vorbehalten bleiben. Ich will im Folgenden nur einzelne eigene Beobachtungen, die zu Gunsten der einen oder anderen Befunde sprechen werden, mitteilen, ohne indes in der Lage zu sein, ein endgiltiges Urteil über den oder jenen strittigen Punkt fällen zu können.

An allen Resorptionsstellen, sei es dass die Auflösung durch das Zahnsäckchen an der Alveole des Keimes, oder durch die Wurzelhaut am Zement der Milchzahnwurzel oder durch die Pulpa am Zahnbein derselben besorgt wurde, konnte ich stets eine Gleichartigkeit des die resorbierenden Zellen produzierenden Gewebes trotz ihrer verschiedenen Abstammung konstatieren. Dasselbe ist von bindegeweblicher faseriger Natur, durchsetzt von Spindelzellen mit zahlreichen Ausläufern. Je entfernter von dem Ort der Resorptionstätigkeit, desto

weitmaschiger und zellenärmer wird dasselbe, dagegen erfährt es gegen die Resorptionsstelle zu eine deutliche Verdichtung, auch die Färbung wird hier eine intensivere.

Diese Erscheinung ist wohl der erwähnten Verdichtung und dem Auftreten einer kleinrundzelligen Infiltration zuzuschreiben. Diese Zellenelemente überwiegen an der lakunärzerklüfteten Grenze der Knochen-, beziehungsweise Zahnsubstanz weitaus gegen die spindelförmigen Zellen, haben sogar häufig das faserige Gewebe gänzlich verdrängt. Hier finden sich dann auch, und, wenn sie vorhanden sind, stets in Resorptionslakunen liegend, die sogenannten Riesenzellen. Bei kräftiger Resorptionstätigkeit ist ausserdem noch eine ganz ungewöhnliche Vaskularisation dieser Gewebe zu erkennen mit deutlicher Bildung von Kapillarschlingen (Abb. VII *g*).

In Uebereinstimmung mit Wedl muss ich ebenfalls auf Grund meiner Beobachtungen bemerken, dass ich die Riesenzellen durchaus nicht als konstanten Befund bei Resorptionen vorfinden konnte. Besonders in den Präparaten, die ein früheres Entwicklungsstadium des Keimes darstellen, beobachtete ich sehr häufig, dass zahlreiche Lakunen an dem Knochen vorhanden waren, im Verhältnis hiezu jedoch nur sehr wenige, oft gar keine Riesenzellen. Die Lakunen waren dagegen ausgefüllt mit rundzelligen Elementen in nicht geringer Zahl (Abb. XI).

Besonders bemerkenswert waren in dieser Beziehung die Resorptionen an der Milchzahnalveole durch das äussere Periodontium, wie ich früher bereits angegeben habe, indem ich hier trotz der grossen Resorptionsflächen entweder gar keine oder im Höchstfalle drei bis vier Riesenzellen entdecken konnte.

Dagegen fand ich Osteoklasten an Stellen erhöhter Resorptionstätigkeit z. B. über der Spitze des Zahnkeimes weit häufiger vor und als konstanten Befund im Höchststadium der Resorptionsprozesse, wenn der bleibende Zahn im Durchbruch begriffen ist. Hier traf ich sie dann in solcher Masse an, dass sie an dieser Stelle fast das ganze Bild

beherrschten und ich die Angabe bestätigt fand, dass jede Lakune ausgefüllt sei von einer Riesenzelle (Abb. VII u. VIII).

Auf Grund dieser Befunde bin ich zu der Vermutung gekommen, dass jene Rundzellen, die ich an allen Resorptionsstellen vorfand, allein genügen, um die Knochen, respektive Zahnsubstanzen in irgend einer Weise aufzulösen, ohne dass eine Umwandlung in sogenannte Riesenzellen absolut notwendig ist. Diese scheint mir überhaupt erst dann einzutreten, wenn der Resorptionsprozess eine gewisse Höhe erreicht hat, das heisst, wenn der im Durchbruchsbezirke herrschende Druck einen bestimmten Grad erlangt hat, so dass die Bildung der sogenannten Riesenzellen eintritt.

Ich schliesse daraus, dass die Bildung von Riesenzellen, wenigstens bei diesen doch als physiologisch aufzufassenden Vorgängen, abhängig ist von der Grösse des auf das entsprechende Gewebe ausgeübten Reizes, beziehungsweise von der Höhe des auf dasselbe einwirkenden Druckes. An all den Stellen, wo ich keine oder nur spärliche Riesenzellen vorfand musste ich auch einen geringen Druck annehmen; dagegen traf ich in der Durchbruchsrichtung des Zahnes, oberhalb der Krone des Keimes, wo also die grösste Druckentfaltung stattfindet, jene Massen von zusammengesetzten Zellen an. So konnte ich an einem Präparate sehr schön beobachten: An der Durchbruchsstelle des bleibenden Zahnes sind zahlreiche Riesenzellen im Zahnbein des Milchzahnes vorhanden; weiter entfernt von derselben werden sie entsprechend der Abnahme des Druckes bereits spärlicher, schwinden da, wo eventuell nur ein schwacher, seitlicher Druck auf die Milchzahnwurzel ausgeübt werden kann, gänzlich. Einfache Rundzellen füllen hier die halbmondförmigen Buchten aus und zwar ausschliesslich, während sie kronenwärts noch mit Riesenzellen untermischt sind. Nach unten zu gegen das Ende der Milchzahnwurzel, wo in früheren Entwicklungsstadien die wachsende Zahnkrone Resorptionserscheinungen hervorgerufen hatte, jetzt aber eine druckfreie Stelle ist, sind die Lakunen zwar vorhanden, aber ausgefüllt mit dem derbfaserigen Gewebe des Milchzahnperiodontiums.

Das Auftreten dieser Riesenzellen scheint mir, abgesehen von dem Vorhandensein einer bestimmten Druckgrösse im Resorptionsbezirk, auch in gewissem Masse von der Art des Grundgewebes abhängig zu sein. Das derbfaserige Gewebe der Wurzelhaut des Milchzahnes mit seiner geringen Anzahl von Blutgefässen und den spärlichen Zellelementen lässt an den Stellen seiner Resorptionstätigkeit nur selten Riesenzellenbildung erkennen, wie ich in den früheren Beschreibungen schon hervorgehoben habe. Das zell- und gefässreichere Zahnsäckchen, noch mehr aber das stark vaskularisierte Pulpagewebe dagegen zeigen derartige Zellen mit osteoklastischen Funktionen zuweilen in ganz enormer Zahl.

Eine Neubildung von Zement- oder Knochensubstanz am Zahnbein während der Durchbruchsperiode, wie sie von einzelnen Autoren beobachtet worden ist, konnte ich in keinem Falle erkennen. Ich bin auch überzeugt, dass bei einem normalen physiologischen Verlauf des Zahndurchbruchs das Vorkommen solcher Exzessivbildungen nicht möglich ist Wohl aber gebe ich zu, dass, wenn durch irgend ein Hindernis, sei es durch Stellungsanomalie der Nachbarzähne oder durch einen entzündlichen Vorgang in der Umgebung, ein Stillstand in der normalen Resorption, beziehungsweise ein Nachlassen oder Aufhören des Druckes in der bisher inne gehabten Richtung eintritt, jene Zement- oder Knochenneubildungen einsetzen können, ähnlich den Vorgängen, wie ich sie während der allmählichen Entwicklung der Keimalveole zur fertigen Zahnalveole beschrieben habe.

Ich muss deshalb vorderhand obige Tatsache als einen auf pathologischen Verhältnissen beruhenden Befund betrachten, zumal ich in einem schon früher erwähnten Schliffe von einem fast bis zur Krone resorbierten, bleibenden Molaren, der infolge eines durch chronische eiterige Periostitis entstandenen Alveolarabszesses extrahiert worden war, solche Einlagerungen von neugebildeten Knochen oder Zement in die Howshipschen Lakunen des Zahnbeins beobachten konnte. Ausserdem sind ja auch die Zementexostosen der Wurzeln stets Folgeerscheinungen chronischer Periostitiden.

Was nun die Riesenzellen selbst anlangt, so konnte ich an keiner der beobachteten Zellen eine Zellmembran konstatieren, wohl aber deutlich erkennbare, blasige Kerne in denselben mit scharf hervortretenden Kernkörperchen. Die Zahl solcher Kerne beträgt etwa 10 bis 15; dieselben sind ganz schwach gefärbt gegenüber der Grundsubstanz von der sie umschlossen werden. Die Homogenität der letzteren, ihre starke Tinktion, die unregelmässige Form lässt die Annahme in mir aufkommen, dass jene Grundmasse die durch die Tätigkeit der Riesenzellen veränderte Knochen-, beziehungsweise Zahnsubstanz darstellt, und zwar in solcher Weise verändert, dass sie zur Aufnahme in den Zellkörper und zur Verarbeitung in demselben fähig ist (Abb. X).

Die ausserordentliche Blutversorgung an den Resorptionsstellen und das fast ausschliessliche Vorkommen der Riesenzellen in den Kapillarbezirken dieser Gefässe, bestimmt mich zu der Annahme, dass jedes Gewebe bindegewebiger Natur, sofern es geeignet ist, eine starke Gefässvermehrung und grössere Arbeitsleistung, die durch den Resorptionsprozess an dasselbe gestellt wird, zu ermöglichen, fähig sei, sich in sogenanntes Resorptionsgewebe umzuwandeln, mit anderen Worten den Träger abzugeben für alle jene Erscheinungen, die wir unter dem Namen der Knochen- respektive Zahnresorption zusammenfassen. Deshalb vermag auch die Pulpa als an und für sich blutreiches Organ zu einer so energischen Resorptionstätigkeit Veranlassung zu geben.

Was nun das „Wie“ des Resorptionsvorganges anlangt, ob durch eine amöboide Bewegung einzelne Partikelchen der harten Substanz losgelöst und fortgeschleppt werden oder ob durch eine Säureeinwirkung erst eine Auflösung der verkalkten Gewebe zustande kommt, so glaube ich aus meinen Untersuchungen wenigstens eine der Resorption vorangehende Entkalkung als sehr wahrscheinlich annehmen zu dürfen.

Treuenfels sagt bereits in seiner Abhandlung: „Man sieht auf den Präparaten in der Nähe der lakunär aufgelösten Oberfläche die Grundsubstanz des Dentins anders gefärbt als in dem weiter entfernt liegenden Teile, so dass man daraus

auf eine der Lakunenbildung vorausgehende Veränderung der Substanz schliessen kann.“

Die Richtigkeit dieser Beobachtung kann ich auf Grund meiner Präparate bestätigen. In meinen mit Boraxkarmin gefärbten Schliffen von resorbierten, menschlichen Milchzähnen kann man zwischen dem normalen Dentin und der Resorptionsgrenze eine leicht rosa gefärbte Zwischenschicht erkennen; die Zahnbeinkanälchen darin sind nicht so scharf zu unterscheiden wie die der Umgebung, sie sehen wie gequollen aus. Die Rosafärbung ist an den betreffenden Stellen ganz die gleiche wie die der dentinogenen Substanz, die sich je weniger verkalkt, desto intensiver färbt, was man ja auch bei jungem und älterem, das heisst mit mehr oder weniger organischen Bestandteilen durchsetztem Schmelz beobachten kann.

Ebenso konnte ich auch bei den Schliffen der Hundekiefer wahrnehmen, dass Knochen und Zahnbein, besonders an mitten im Resorptionsgewebe liegenden Inseln dieser Substanzen (Abb. IV), ein verändertes Aussehen zeigten, indem sie mehr transparent und fast strukturlos erschienen. Auch die Färbungsunterschiede konnte ich an einzelnen Stellen konstatieren. Und gerade dieser letzte Umstand, diese Gleichartigkeit der Färbung mit sicher kalkärmerem Gewebe, wie dentinogene Substanz oder entkalktes Zahnbein in der Begrenzung einer kariösen Höhle, lässt mich den Vorgang einer Entkalkung vor der Resorption als ziemlich sicher annehmen.

Aber, wie anfangs bemerkt, ich kann über all das nur meine Beobachtungen angeben und meine Vermutungen daran knüpfen. Ueber diese Punkte müssten ganz spezielle Untersuchungen ausgeführt werden. Die Versteinerungsmethode, nach der ich meine Präparate hergestellt habe, halte ich gerade hiezu, wo die Frage der Entkalkung oder Nichtentkalkung entschieden werden soll, für die einwandfreieste und auch für diejenige, die die grösste Möglichkeit bietet, diese noch ungelösten Fragen zu beantworten. Ich werde nach dieser Methode und nach dieser Richtung hin meine Untersuchungen fortsetzen.

Hiemit habe ich die Resultate, welche ich gewonnen, soweit sie mir für das vorgeschriebene Thema bedeutsam

erschienen, in dieser Arbeit niedergelegt. Ich bin mir sehr wohl bewusst, dass meine wenn auch eingehende Arbeit noch manche Unklarheiten enthalten kann, doch glaube ich, wenigstens einen richtigen Weg, der zu positiven Erfolgen führen wird, eingeschlagen zu haben. Wenn ich einen kleinen Beitrag zur Klärung des Durchbruchs und seiner Erscheinungen durch meine Untersuchungsergebnisse habe liefern können, so ist der Zweck erfüllt und das Ziel erreicht, das ich mir bei Inangriffnahme dieser Arbeit gesteckt habe.

*

Zum Schlusse obliegt mir noch die angenehme Pflicht, Herrn Prof. Dr. Rückert, als Referenten meiner Arbeit, und Herrn Prof. Dr Walkhoff für ihre bereitwillige und tatkräftige Unterstützung meinen wärmsten Dank auch an dieser Stelle auszusprechen.

Ebenso habe ich Herrn Privatdozenten Dr. Römer in Strassburg für die Ueberlassung einer grossen Anzahl von Präparaten auf das herzlichste zu danken.

Der Verfasser.

Literaturverzeichnis.

1. Albrecht: Realenzyklopädie, Bd. IV, Kap. Dentition.
2. Baume: Der Durchbruch der Zähne. Deutsche Vierteljahrsschrift für Zahnheilkunde, Jänner 1873, Heft 1.
3. — Bemerkungen über die Entwicklung und den Bau des Säugetierzahnes. Inaugural-Dissertation. Leipzig 1875.
4. Berten: Der Mechanismus des Zahndurchbruches. Deutsche zahnärztliche Wochenschrift, 1900, Nr. 129.
5. — Das Stehenbleiben der Milchzähne, ihre Deutung und Bedeutung. Deutsche zahnärztliche Wochenschrift, 1900, Nr. 136.
6. Bödecker: Anatomie und Pathologie der Zähne, Wien und Leipzig 1899.
7. Calembrun-Mercure: Ueber Ursprung und Bildung der Zähne. Korrespondenzblatt für Zahnärzte, Jänner 1883, Heft 1.
8. Delabarre: Second dentition, 1819.
9. Eichler: Dentition, in Scheffs Handbuch der Zahnheilkunde. 6. Lieferung, Wien 1902.
10. Hunter: Natürliche Geschichte der Zähne, Leipzig 1780.
11. Hyrtl: Lehrbuch der Anatomie des Menschen, Wien 1881.
12. Kehrer: Ueber die Vorgänge beim Zahnwechsel. Zentralblatt für die medizinischen Wissenschaften, Wien 1867, Nr. 47.
13. — Ueber die Einschmelzung der Milchzahnwurzel bei der II. Dentition. Zentralblatt für die medizinischen Wissenschaften, Wien 1870, Nr. 45.
14. v. Kölliker: Handbuch der Gewebelehre des Menschen, Bd. III v. Ebner, Leipzig 1899.
15. — Studien über die normale Resorption des Knochengewebes in „Erinnerungen aus meinem Leben", Leipzig 1899.
16. Kollmann: Entwicklung der Milch- und Ersatzzähne beim Menschen. Zeitschrift für wissenschaftliche Zoologie, Bd. XX.
17. Lieberkühn: Ueber Wachstum und Resorption der Knochen. Marburger Universitätsprogramm, 1867.
18. Luschka: Anatomie des Menschen, Bd. III, 2 (Kopf), Tübingen 1867
19. Malassez und Galippe: Revue de stomatologie, 1888/89.
20. Nasmyth. On the structure of the theeth in Medico-chirurgical Transactions, London 1839.
21. Nessel: Kompendium der Zahnheilkunde, 1856.
22. Parreidt: Lehrbuch der Zahnheilkunde, 1900.

23. Pommer: Lakunäre Resorption des Knochengewebes. Wiener Sitzungsberichte 1876/77, medizinische Abteilung.
24. Redier: Journal sc. méd. de Lille 1883.
25. Retzius: Müllers Archiv, 1838, Seite CXVIII.
26. Robin: Rôle de la mastication et du sac folliculair dans l'ascension des dents. Inaugural-Dissertation.
27. — Referat hierüber: Deutsche zahnärztliche Wochenschrift, 1900, Nr. 112.
28. Römer: Zahnhistologische Studie. Strassburg 1899.
29. Rousseau: Anatomie comparée du système dentaire. Paris 1839.
30. Scheff: Lehrbuch der Zahnheilkunde. Wien und Leipzig 1884.
31. Schmidt: „Die feineren Vorgänge bei der Knochenresorption und Metaplasie" in „Ergebnisse der allgemeinen Pathologie" von Lubarsch-Ostertag, Jahrg. 1897.
32. Tomes: Die Anatomie der Zähne, bearbeitet von Holländer. Berlin 1877.
33. — A manuel of dental anatomy, V. Edition, London 1898.
34. Treuenfels: Mikroskopische Untersuchungen über die Resorption der Milchzähne. Deutsche Monatsschrift für Zahnheilkunde, Mai 1901.
35. Walkhoff: Die normale Histologie menschlicher Zähne, Leipzig 1901.
36. — Der Unterkiefer des Menschen und Antropomorphen in seiner funktionellen Entwicklung und Gestalt. Selenka: Menschenaffen, 1902.
37. Waldeyer: Bau und Entwicklung der Zähne in Strickers Handbuch der Gewebelehre, Leipzig 1871.
38. Wallisch: Der Durchbruch der Zähne. Oesterr.-ungar. Vierteljahrsschrift für Zahnheilkunde, April 1900, Heft 2.
39. Wedl: Pathologie der Zähne, Leipzig 1870.
40. Zuckerkandl: Durchbruch der Zähne in Scheffs Handbuch der Zahnheilkunde, III. Lieferung, Wien, 1902.

Erklärung der Abbildungen.

Fig. 1, gezeichnet nach Präparat Nr. 30, stammt von einem 3 Monate 9 Tage alten Hunde, gefärbt mit Boraxkarmin; es zeigt einen Milchmahlzahn des Oberkiefers mit dem unter ihm liegenden Keime des bleibenden Zahnes.

a Zahnsäckchen mit Knochenneubildung beschäftigt;
b weitmaschiges, feinfaseriges, gallertiges Zwischengewebe;
c und *c'* Pulpawülste mit stärkeren Zellanhäufungen;
d Knochenneubildungen am Boden der Alveole;
e Resorptionen oberhalb der Keimspitze, mit vereinzelten Riesenzellen;
f Resorptionsfreie Stelle zwischen Resorptionsstrecken;
g Bindegewebsstrang vom Periost der einen zu dem der anderen Seite ziehend mit osteoblastischen Funktionen.

Fig. 2, gezeichnet nach Präparat 32, stammt von demselben Hunde, stellt aber ein späteres Stadium dar; sonst wie bei Abb. I;

a und *a'* die proliferierenden Pulpawülste;
b Resorptionen am Boden der Alveole mit Riesenzellenbildungen;
c und *e* Grenze der Knochenneubildungen am Boden der Alveole;
d Resorptionen der Wurzelhaut an der Innenseite der Alveole; an der Aussenseite Neubildung durch das Periost;
f Bindegewebsstrang wie bei Abb. I;
g und *g'* Resorptionen des Zahnsäckchens an der Alveole;
h Durchbruchsstelle in die Pulpa; in Abb. IV vergrössert.

Fig. 3. Vergrösserte Partie der Neubildungen von Abb. I *d*;
a äussere Faserschicht des Zahnsäckchens;
b innere Faserschicht des Zahnsäckchens;
c feinfaserige Zwischenschicht;
d Keim, d. h. unterer Rand der Zahnpapille;
e neugebildeter Knochen am Boden der Alveole;
f ältere Knochensubstanz.

Fig. 4. Vergrösserte Partie des Durchbruches in die Pulpa von Abb. II *h*;

a und *k* äussere Faserschicht des Zahnsäckchens mit Resorptionen an der Alveole und einzelnen Riesenzellen;
b weitmaschiges, mit Gallerte erfülltes Zwischengewebe

c innere Faserschichte des Säckchens;
d kubische Zellenlagen;
e Schmelzzellenlage;
f Resorptionen des inneren Periodontiums an der Alveole;
g und *g'* Züge dieses Periodontiums in die Pulpa hinein;
h zellreichere Partie an den Zahnbeinresten;
i die Weilsche Schicht;
o Resorptionen des Periodontiums am Zahnbein des Milchzahnes.

Fig. 5. Präparat vom Hunde; gefärbt mit Boraxkarmin; gezeichnet nach Präparat 31; Keim allseitig vom Knochen umschlossen; kräftige Resorptionen an der Alveolenwand durch das Zahnsäckchen.

Fig. 6, gezeichnet nach Präparat 74; stammt von einem 9jährigen menschlichen Unterkiefer; gefärbt mit Boraxkarmin;

a Verdichtung der Spongiosa;
b Zahnkeim;
c Canalis mandibularis.

Fig. 7, gezeichnet nach Präparat 65, stammt von einem zirka 5 Monate alten Hunde, gefärbt mit Lithionkarmin;

a und *a'* die proliferierenden Pulpawülste;
b und *b'* die zartere Gewebspartie zwischen den beiden Faserschichten des Zahnsäckchens;
c neugebildete Spongiosa;
d äussere Faserschicht des Säckchens; Uebergang in das Wurzelperiost;
e' äussere Faserschicht des Säckchens; Uebergang in das Alveolenperiost;
e innere Faserschicht des Säckchens;
f weitmaschiges Gewebe zwischen diesen beiden Schichten oberhalb des Keimes;
g Resorptionen mit starker Riesenzellenbildung am Milchzahnreste;
h Resorptionen mit starker Riesenzellenbildung an dem Kieferknochen.

Fig. 8, gezeichnet nach Präparat 72, von demselben Hunde wie Abb. VII;

a und *a'* zartere Partie zwischen den beiden Zahnsäckchenschichten;
b innere Faserschicht des Säckchens, übergehend auf den fertigen Schmelz;
b' äussere Faserschicht des Säckchens; *d* übergehend in das Periodontium, bei *b''* in das umgebende Gewebe;
c neugebildete Spongiosa;
f weitmaschiges Gewebe;
g Resorptionstätigkeit der Milchzahnpulpa.

Fig. 9. Röntgenaufnahme des 9jährigen menschlichen Unterkiefers;
a die Verdichtungen, wie sie auf diesen Bildern zutage treten;

Fig. 10. Präparat von einem zirka 5 Monate alten Hunde; gezeichnet nach Präparat 72; gefärbt mit Lithionkarmin;

a Zahnbein;
b Periodontium;
c Riesenzelle, wie sie sich auf meinen Präparaten darstellt;
d durchschnittene Blutgefässe.

Fig. 11. Präparat von einem zirka $3^1/_2$ Monate alten Hunde; gezeichnet nach Präparat 34; gefärbt mit Boraxkarmin;

a Kieferknochen;
b Wurzelhaut des Milchzahnes;
c durchschnittenes Gefäss;
d Resorptionslakunen nur mit Rundzellen ausgefüllt.

Kallhardt, Beiträge zum Durchbruch der bleibenden Zähne.

Taf. I

Fig. 1



Fig. 2



TELJ SCHRIFT
für
ANNHEILE
WIEN

F. II

Fig. 3



Fig. 4



Taf. III

Fig. 5

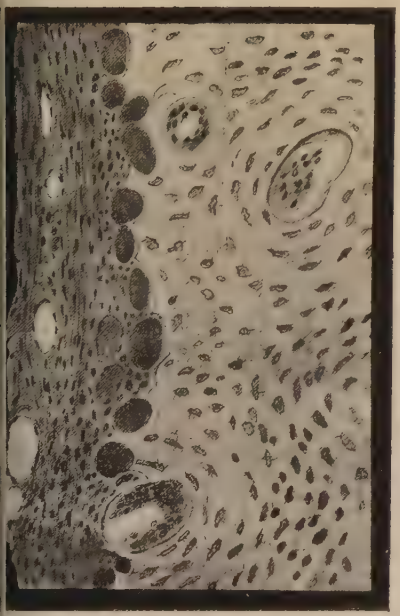

Fig. 6

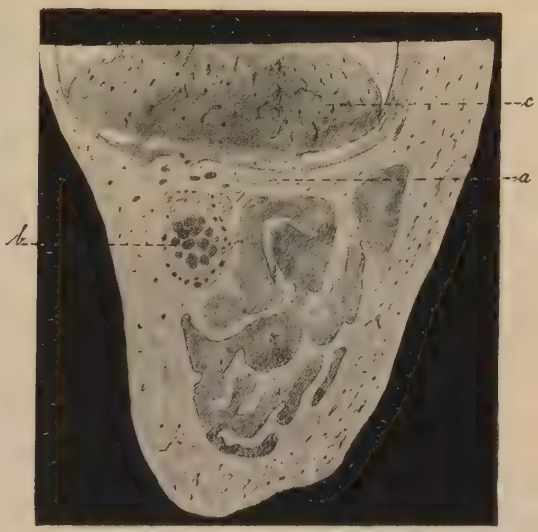

Fig. 7

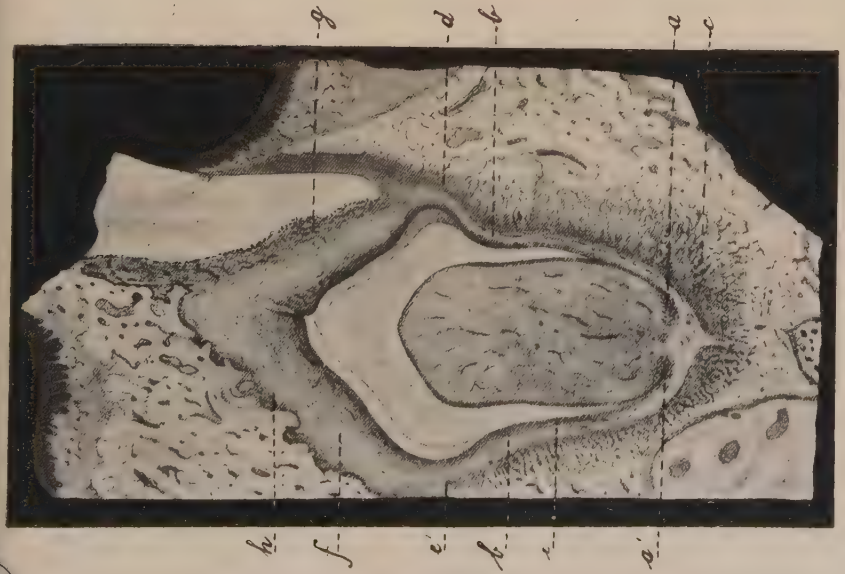

Taf. IV

Fig. 8

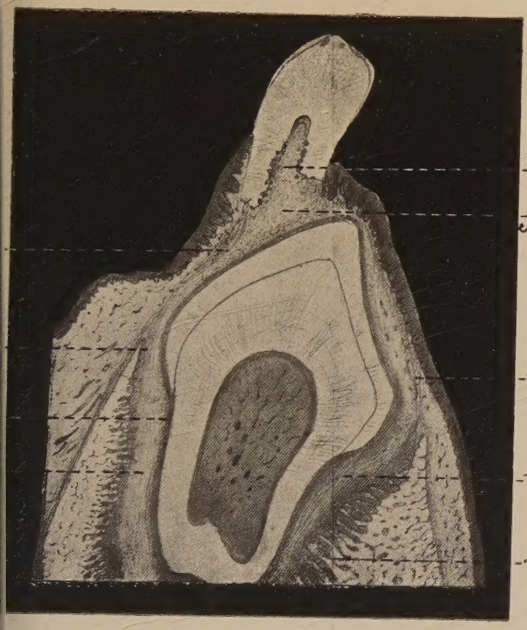

Fig. 9

Fig. 10



Fig. 11

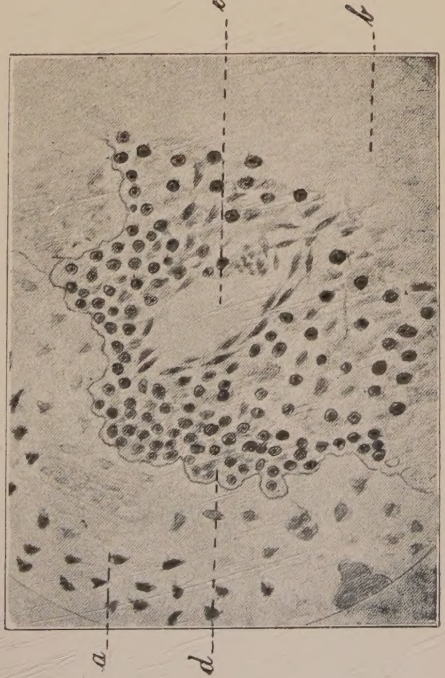

VIERTELJ. SCHRIFT ZAHNHEILK. WIEN